TRAITÉ

DE

LA CATARACTE,

AVEC

DES OBSERVATIONS

Qui prouvent la néceſſité d'inciſer la cornée tranſparente & la capſule du cryſtallin, d'une manière diverſe, ſelon les différentes eſpèces de Cataractes:

Par M. De Wenzel, fils, Baron du S.-Empire, Médecin de la Faculté de Nancy, & Docteur-Régent de la Faculté de Médecine en l'Univerſité de Paris.

A PARIS,

Chez P. J. Duplain, Libraire, cour du Commerce, rue de l'ancienne Comédie Françoiſe.

M. DCC. LXXXVI

Avec Approbation, & Privilège du Roi.

ON trouve chez le même Libraire,

Les *Institutions de Médecine-Pratique, traduites sur la quatrième & dernière Edition de l'Ouvrage Anglois de M.* Cullen, *Professeur de Médecine, à Edimbourg; de plusieurs Sociétés Royales, & premier Médecin du Roi pour l'Écosse; par M.* Pinel, *Docteur en Médecine.* Paris, 1785. 2 vol. *in*-8°. 12 liv. relié.

Traité de l'Hydrocèle, sa cure radicale, & traitement de plusieurs autres maladies qui attaquent les parties de la génération de l'homme; par M. Imbert Delonnes, *premier Chirurgien de S. A. S. Monseigneur le Duc d'Orléans,* Paris 1785, *in*-8°. 6 liv. rel.

On s'abonne aussi chez le même Libraire, pour la *Gazette de Santé, ou Analyse de livres & de faits nouveaux, relatifs aux diverses branches des Sciences naturelles, telles que la Chymie, la Botanique, la Médecine, la Chirurgie, &c.* Le prix de l'abonnement est de 9 livres 12 sols, port franc par tout le Royaume. Il en paroît réguliérement une feuille toutes les semaines.

TABLE
DES PARAGRAPHES.

§. I. *Définition de la Cataracte, page* 1
§. II. *Sentimens des Anciens sur le siége de la Cataracte,* 3
§. III. *Causes de la Cataracte,* 5
§. IV. *Inutilité des remèdes qu'on emploie dans cette maladie,* 6
§. V. *Différence générale des Méthodes d'opérer la Cataracte,* 10
§. VI. *Examen des Objections contre l'extraction,* 15
§. VII. *Inconvéniens de la Dépression,* 24
§. VIII. *Histoire de l'Extraction,* 28
§. IX. *Cas où l'on doit pratiquer l'opération,* 34
§. X. *Préparation des malades pour l'opération,* 45
§. XI. *Description de notre instrument,* 47
§. XII. *Inutilité & inconvéniens des Ophtalmostats,* 55
§. XIII. *Manuel de l'Opération dans les cas ordinaires,* 74
§. XIV. *Manière particulière d'inciser la capsule dans quelques cas.* 86

§. XV. *Incision de la cornée en particulier*, 104
§. XVI. *Extraction du cryſtallin adhérent*, 109
§. XVII. *Extraction du cryſtallin, lorſque le corps vitré eſt altéré*, 117
§ XVIII. *Extraction du cryſtallin opaque compliqué de vaiſſeaux variqueux*, 125
§. XIX. *Section de la Cornée par en haut, néceſſaire dans quelque cas*, 129
§. XX. *Sur l'opacité de la capſule antérieure, les reſtes du cryſtallin, & l'effuſion du corps vitré*, 140
§. XXI. *Cataracte ayant ſon ſiége dans l'humeur de Morgagny*, 145
§. XXII. *Décollement de l'iris pendant l'opération*, 149
§ XXIII. *Réunion de l'iris après ſa diviſion par l'inſtrument tranchant, pendant la ſection de la Cornée*, 156
§. XXIV. *Traitement des malades après l'opération*, 160
§. XXV. *Staphylomes après l'opération*, 169
§. XXVI *Diverſes eſpèces de Cataractes ſecondaires*, 177
§. XXVII. *Coalition des bords flottans de l'iris ; manière de faire une pupille artificielle*, 188

PRÉFACE.

LA partie de la Chirurgie relative aux Maladies des yeux & aux moyens de les guérir, eſt une des plus importantes de cet Art, ſoit en raiſon de la dextérité qu'elle exige dans les perſonnes qui s'y livrent, ſoit par l'étendue & l'exactitude des connoiſſances qu'il faut réunir pour y obtenir des ſuccès. L'opération de la Cataracte eſt principalement dans ce cas; de tout temps on l'a regardée comme très-difficile; auſſi a-t-elle fixé l'attention de beaucoup d'Auteurs, & il y a peu de parties de l'Art ſur leſquelles on ait écrit davantage. Les méthodes de pratiquer cette opération ont été auſſi très-variées, & les opinions fort partagées ſur chacune d'elles. Quoique la plûpart des Oculiſtes aient renoncé aujourd'hui à la dépreſſion du cryſtallin, d'après le peu de réuſſite &

les inconvéniens qu'elle préſente, un homme célèbre, *Percival Pott*, la préfère encore à l'extraction. Pour cette dernière, les uns emploient un inſtrument fait en forme de pique, de treffle; d'autres ſe ſervent d'une lame courbe & arrondie d'un côté; il en eſt qui veulent encore qu'on fixe l'œil avec des machines, quoiqu'il ſoit bien reconnu qu'elles nuiſent toujours, comme je l'ai fait voir fort en détail.

Pourquoi les gens de l'Art n'adoptent-ils pas tous une méthode uniforme pour la pratique des opérations? Pourquoi ne conviennent-ils pas entr'eux de celle qui eſt la plus ſimple, la plus facile, & qui conſéquemment promet le plus de ſuccès? Pourquoi enfin le déſir de préſenter une nouveauté eſt-il ſi ſouvent le ſeul motif qui engage à inventer des inſtrumens, dont la forme & l'uſage ſont preſque toujours moins avantageux que ne l'annon-

cent leurs auteurs ? Cette réflexion eſt ſur-tout appliquable à pluſieurs méthodes imaginées pour l'opération de la Cataracte. Si les perſonnes de l'Art qui ont inventé la plûpart des inſtrumens qui conſtituent les différentes méthodes propoſées pour la pratiquer, ne s'étoient pas trop preſſées de les faire connoître, elles auroient preſque toujours appris par l'expérience qu'ils n'avoient point tous les avantages qu'elles s'en étoient promis.

Lorſqu'un nouvel inſtrument eſt bon & utile, il ſuffit à ſon Inventeur de s'en ſervir dans les opérations qu'il pratique; il n'a pas beſoin de l'annoncer: ſes avantages reconnus par les malades, le ſont bientôt par les Chirurgiens; l'eſpèce de tradition que favoriſe la ſociété, eſt la ſeule voie qui aſſure tôt ou tard aux méthodes véritablement nouvelles & utiles, leur prééminence ſur les autres. En ſuivant cette voie, on ne riſque point d'in-

duire les autres en erreur: lorſque les inſtrumens n'ont pas tout le mérite qu'on leur avoit cru, l'illuſion que les premières idées ont fait naître s'effacent inſenſiblement; ou bien l'adoption & l'uſage de ces inſtrumens, qui s'établit peu-à-peu parmi tous les Chirurgiens, en aſſure tôt ou tard les avantages, & fixe la préférence qui leur eſt due

Telle a été la marche que mon père a ſuivie. L'inſtrument dont il ſe ſert pour extraire la Cataracte, la méthode qu'il met en uſage pour faire cette opération, ont été imaginés il y a environ trente-cinq ans; une pratique longue & heureuſe a aſſuré généralement ces avantages. Quoiqu'il n'ait rien publié ni écrit depuis cette époque, ſon inſtrument & ſa méthode ont été adoptés par beaucoup d'Oculiſtes; mais pluſieurs de ceux qui ont écrit ſur la Cataracte ont fait connoître l'inſtrument ſans rendre à mon père la juſtice qu'il méritoit,

ſoit que ces connoiſſances leur ſoient parvenues par des routes éloignées, ſoit qu'ils aient voulu ſe les approprier. Il y en a même peu, parmi ceux qui ont décrit & préſenté l'inſtrument & la méthode de mon père, qui l'aient cité, & pluſieurs n'en ont fait aucune mention (1).

Inſtruit par ſes ſoins, guidé par ſes conſeils, dans le traitement interne & externe des maladies des yeux, auxquelles je me ſuis attaché ſpécialement; occupé ſur-tout depuis plus de douze ans de l'opération de la Cataracte, j'ai cru devoir à la reconnoiſſance ainſi qu'à l'amitié dont il m'a comblé, de publier ſes ſuccès; j'ai ſur-tout été déterminé à le faire par l'utilité dont ſa méthode mieux connue & plus juſtement appréciée, pourra être pour ceux qui ſe livrent à cette partie de l'art de guérir. J'ai décrit dans le plus grand détail ſon inſtru-

(1) Voyez *Richter*, Obſervation de la Cataracte, pag. 20, 1770.

ment, notre manière d'opérer; j'ai indiqué toutes les précautions qu'il faut prendre avant, pendant, & après l'opération; j'ai fait mention des différentes pratiques que nous employons, ſuivant les diverſes complications de la Cataracte; j'oſe croire que cette partie de mon Ouvrage eſt entièrement neuve; j'ai combattu pluſieurs préjugés qui ne ſont que trop généralement adoptés, ſur quelques points relatifs à cette maladie.

Comme mon ſeul but eſt de conſigner dans cet Ouvrage les ſuccès de la méthode de mon père, de guider la marche de ceux qui voudront la ſuivre, & de rectifier quelques erreurs répandues par les Auteurs qui ont décrit cette méthode, ſans la connoître parfaitement, la partie de la deſcription eſt celle que j'ai le plus ſoignée.

Je n'ai point traité en détail des cauſes de la Cataracte naturelle, ni de ſa curation par les remèdes internes, parce que je crois

les premières fort peu connues, & la seconde absolument impossible, quand cette maladie a fait quelque progrès. Je n'ai point non plus insisté sur l'histoire des différentes méthodes proposées pour l'opération de la Cataracte, depuis *Celse* jusqu'à nos jours; je n'en ai dit que ce qui m'a paru nécessaire pour l'intelligence de la nôtre.

J'ai rapporté un assez grand nombre d'observations, pour prouver chacune des assertions que j'ai avancées. Je n'ai choisi que celles qui étoient les plus frappantes. J'aurois pu, comme un Chirurgien moderne (1), les présenter en foule, si j'eusse cru devoir faire mention de tous les cas, même les plus ordinaires. Mais comme cela ne m'a paru propre qu'à grossir inutilement un volume, je n'ai pas voulu donner au Pu-

(1) M. G. *Pellier fils*, Chirurgien de Montpellier, Recueil de Mém. & d'Observat. sur les Maladies de l'œil. Montpellier, 1783, *in*-8°. de 524 pages.

blic la liſte raiſonnée des malades que nous avons opérés mon père & moi. Les faits les plus remarquables que j'ai décrits ont été choiſis dans le nombre conſidérable des cas qui ſe ſont préſentés à nous, & les Praticiens judicieux & vrais ſavent aſſez combien les choſes extraordinaires ſont rares.

J'ai ſoigneuſement évité de donner trop d'étendue à cet Ouvrage, en n'y inſérant que les détails abſolument eſſentiels. Je puis certifier que je n'ai parlé que d'après l'expérience de mon père & la mienne. Chaque aſſertion eſt étayée ſur pluſieurs Obſervations ; enfin ce que je publie aujourd'hui eſt le fruit de quarante ans de travaux. Puiſſent-t-ils être de quelqu'utilité !

TRAITÉ

TRAITÉ
DE
LA CATARACTE.

§. I. *Définition de la Cataracte.*

De toutes les opérations que pratique la Chirurgie, il n'en eſt aucune dont le ſuccès ſoit plus brillant, que celle qui rend la vue aux perſonnes qui l'ont perdue, en enlevant la cauſe de leur cécité, ou le corps opâque, qui empêche les rayons lumineux de pénétrer juſqu'à l'organe immédiat de la vue. Cette maladie, dont on ne trouve aucune trace dans les écrits d'*Hyppocrate*, eſt connue ſous le nom de *Cataracte*; elle ſe manifeſte par une tache, le plus ſouvent de couleur griſe ou blanchâtre, quelquefois même aſſez foncée, mais toujours fort différente de la couleur qui paroit noire dans la pupille, der-

rière laquelle elle ſe trouve, & dont elle occupe l'étendue en totalité ou en partie. Elle eſt accompagnée dans le commencement d'affoibliſſement ou de dépravation de la vue, & améne plutôt ou plus tard la perte preſque abſolue de ce ſens. Dans le cours de cette maladie, les perſonnes qui en ſont affectées apperçoivent mieux les objets, quand elles ſont expoſées à un jour médiocre, que quand elles regardent immédiatement la lumière, parce que la pupille ſe dilatant davantage dans un jour foible, admet encore quelques rayons lumineux autour de la circonférence du cryſtallin, qui ſe trouve tranſparente. Cette maladie, qui affecte plus communément les ſujets après l'âge de quarante ans, &c. ſurvient cependant quelquefois à des perſonnes au-deſſous de cet âge; alors l'opération ne réuſſit pas auſſi conſtamment; en effet, le cryſtallin, chez les jeunes-gens, eſt preſque toujours laiteux, & chaque capſule, ſoit antérieure, ſoit poſtérieure, eſt opaque; cette dernière le devient même quelquefois en partie, après la guériſon, comme je l'ai obſervé pluſieurs fois. Lorſque cette maladie affecte des ſujets très-jeunes, ou même lorſque les enfans naiſſent avec elle, comme l'opération devient très-difficile, à cauſe de l'indocilité

de ces malades, il convient d'attendre qu'ils ſoient d'un âge plus avancé & que la Raiſon leur ait fait ſentir le beſoin de s'y ſoumettre. On n'a rien à craindre de ce délai parce que cette eſpéce de Cataracte n'acquiert preſque jamais d'adhérence avec le temps, tandis qu'à un âge plus avancé, on a beaucoup à appréhender que ce retard trop long, ne rende l'opération plus difficile, à cauſe des adhérences que le cryſtallin peut contracter avec les parties environnantes, & ne rende le ſuccès moins certain.

§. II. *Sentiment des Anciens ſur le ſiége de la Cataracte.*

Les Anciens, perſuadés qu'on ne pouvoit voir ſans le cryſtallin, qu'ils regardoient comme l'organe immédiat de la vue *(1)*, croyoient généralement que cette maladie étoit occaſionnée par une pellicule qui ſe formoit dans

(1) Celſus, lib. VII, cap. 7, pag. 432, *in*-12. Amſtelod. 1687. Sub his gutta humoris eſt ovi albo ſimilis; à quâ videndi facultas proficiſcitur; χρυσαλοειδης à Græcis nominatur.

Galenus de uſu partium, lib. X, cap 1, pag. 529, edit. Charterii, Lutetiæ, 1679, *in-fol.* tom. 4.

l'humeur aqueuſe derrière l'iris ; & les Modernes, appuyés ſur leur autorité, principalement ſur celle de *Galien*, (1) ont été longtemps de cette opinion, qu'ils ont vivement défendue juſqu'au commencement de ce ſiécle. Enfin des cryſtallins déprimés avec l'aiguille qui, quelque temps après, avoient paſſé par la pupille dans la chambre antérieure (2), & qu'on avoit été contraint d'extraire en faiſant une inciſion à la cornée (3), des diſſections réitérées, l'extraction mille & mille fois répétée, ont abſolument détruit cette erreur, & ont démontré que cette maladie eſt due à l'opacité du cryſtallin (4),

---

(1) *Voyez* Oribaſe, Synopſ. lib. VIII, cap. 47.
Ambroiſe Paré, lib. XVIII, cap. 19, pag. 456, Lyon, 1623.
Méry, Mém. de l'Acad. des Scienc. 1707, pag. 497, *in*-4°.
Woolhouſius, in Diario erudit. menſis Novemb. 1720, pag. 568.
Hovius, de circul. humor. in ocul. motu, 1740.
De la Hyre fils, Mém. de l'Acad. des Scienc. 1707, pag. 553.

(2) Briſſeau paroît être le premier qui ait donné le nom de *chambre* aux parties qui contiennent l'humeur aqueuſe.

(3) S.-Yves, Malad. des yeux, Paris, 1767, pag. 237. Mém. de l'Acad. des Scienc. ann. 1708, pag. 242, *in*-4°.

(4) Laſnier, Recherches ſur la Chirurgie, pag. 404.
Rolfincius, in Diſſert. Norimb. 1656, lib. I, cap. 13, pag. 179.

ou de ſa capſule, qui ne permet plus aux rayons lumineux de parvenir juſqu'à l'organe où ſe fait la viſion (1).

§. III. *Cauſes de la Cataracte.*

Je ne m'arrêterai point aux cauſes qui peuvent produire l'opacité du cryſtallin, parce qu'elles ſont très-multipliées & très-obſcures, non plus qu'aux remédes propoſés pour la prévenir & pour la diſſiper ; je me contenterai de dire que les perſonnes qui ſont ſouvent expoſées à un feu vif, comme les Forgerons, les Serruriers, les Verriers & autres Ouvriers de ce genre, y ſont plus ſujettes que

---

Gaſſendi, Oper. Phyſic. tom. 2, pag. 371.

Rohault, Tract. Phyſic. tom. I, pag. 416.

Mariotte, nouvelles Découvertes ſur la vue, Paris, 1668.

Briſſeau, Trait. de la Cataracte & du Glaucome, Tournay, 1706.

Ant. Maitre Jean, Malad. des yeux, *in*-12. pag. 98, 1740.

(1) La membrane de l'humeur aqueuſe peut perdre ſa tranſparence ; j'ai obſervé ce cas pluſieurs fois à la ſuite d'hypopions. Je rendrai compte de cet accident dans une autre circonſtance : mais ne ſeroit-ce point porter de la confuſion dans la deſcription des maladies de l'œil, que de donner le nom de *Cataracte membraneuſe* à l'opacité de la capſule de l'humeur aqueuſe.

les autres ; que cette maladie s'annonce ordinairement par des filamens, des mouches, des toiles d'araignées, des points noirs, des barres & d'autres figures phantaſtiques, qui ſemblent voltiger devant les yeux des malades, ſans cependant qu'ils éprouvent aucune douleur ; quelquefois ſeulement ils reſſentent une légère peſanteur dans le globe & le front : les deux yeux en ſont aſſez conſtamment affectés, l'un après l'autre, lorſque la Cataracte ſurvient de cauſe interne. Un coup ou une cauſe externe ne la font naître qu'à l'œil frappé : dans ce dernier cas, il eſt aſſez rare que l'opération de la Cataracte rende la vue au malade, parce que les parties internes de l'œil éprouvent des altérations & des déchiremens qui compliquent la maladie ; le cryſtallin bien extrait, l'œil paroiſſant dans ſon état naturel, & n'ayant éprouvé aucun accident pendant le traitement, les malades cependant très-ſouvent ne diſtinguent pas mieux les objets qu'avant l'opération.

§. IV. *Inutilité des remédes qu'on emploie dans cette maladie.*

Les principaux remédes qu'on a employés à l'extérieur, pour guérir la Cataracte, ſont

la ſaignée, les ventouſes ſimples & ſcarifiées, le ſéton, le cautère, les véſicatoires, les fumigations, &c. Parmi les remédes internes on s'eſt ſervi des apéritifs, des inciſifs, des émétiques, des purgatifs, des ſudorifiques, des céphaliques, des ſternutatoires, &c. On a vanté, comme ſpécifiques, l'euphraiſe, les cloportes, la coquelourde, l'extrait de juſquiame (1), & enfin celui de ciguë propoſé par M. Stoerck (2). Je ne finirois pas ſi je voulois rappeller tous les médicamens qu'on a propoſés & employés dans cette maladie; leur nombre & leur variété eſt une preuve plus que ſuffiſante du peu de confiance qu'ils méritent. Il eſt vrai que pluſieurs Médecins célébres, anciens & modernes (3), ont penſé

(1) Sauvage, Noſolog. Méthod. pag. 724, Amſterdam, 1768.

(2) Anton. Stoerck, libell. quo demonſtratur cicutam, &c. Vindobon. 1760. Libell. cum Supplem. 1771. Voyez-en l'Extrait, Journal de Médecine, 1760, Juin, pag. 503. Journal de Médecine, tome 24, pag. 366, 1766, par M. Chemin.

(3) Celſus, lib. VII, cap. 7, n°. 13, pag. 431, 432, Amſterd. 1687. Hilden, Epiſtol. 69.

Fabr. ab Aquapend. Oper. Chir. cap. de Suffuſ. Venetiis, 1619, pag. 23.

Boerhave, de Morb. Ocul. pag. 119, 120, Pariſ. 1748.

qu'on pouvoit parvenir à diſſiper la Cataracte commençante, par des remédes internes; quelques-uns même ont été plus heureux, puiſqu'ils aſſurent avoir guéri cette maladie, non-ſeulement dans ſon commencement, mais encore lorſqu'elle étoit déjà avancée & même complette (1); à la vérité leur aſſertion a été taxée d'*impudence* par des hommes d'un grand poids (2); d'autres, tels que *Scultet* (3), diſent avoir réuſſi à la prévenir, par le moyen du fiel de brochet mêlé avec du ſucre, & introduit dans l'œil. *Spigel* vantoit encore l'huile de lotte, (*muſtela fluviatilis*) au rapport du même *Scultet*. Il eſt très-vraiſemblable que la Cataracte, que quelques auteurs ont cru reconnoître dans des malades affectés de vice vénérien, & qui a été diſſipée par l'uſage des remédes mercuriels, n'étoit rien moins que l'opacité du cryſtallin. Il faut plus de connoiſſance & d'habi-

---

Lemoine, Thèſe aux Ecoles de Médecine, Paris, 1728. Stoll, Ratio Medendi, tom. 3, *in*-8°. Vindob.

(1) Hovius, Tract. de Circul. Humor. in ocul. motu pag. 122, 1740.

(2) Heiſter, Inſtit. Chir. Amſtel. *in*-4°. pag. 564.

(3) Armam. Chir. declara. pag. 127, ann. 1672, Amſtel.

tude, dans cette partie de la Chirurgie, qu'on ne le croit communément, pour bien distinguer un commencement de Cataracte, d'avec de légers engorgemens lymphatiques qui se forment entre les lames de la cornée; souvent les personnes, peu exercées, confondent ces deux maladies, très-différentes entr'elles: s'ils eussent regardé les malades de côté, ils auroient vu que cette opacité n'étoit qu'à la partie antérieure & centrale de la cornée; cette tache pouvant faire illusion, quand on regarde le malade en face, une fausse réflexion de la lumière peut faire naître également cette erreur, sur-tout lorsqu'on examine superficiellement les yeux des malades qui se plaignent de voir des nuages ou des corps voltigeans dans l'atmosphère. Ce sont, sans doute, des engorgemens lymphatiques de cette nature, qui ont cédé facilement à l'usage du mercure; mais ces prétendues Cataractes n'auroient point été regardées comme telles, par un observateur accoutumé à voir ces maladies; d'ailleurs, comme nulle observation, bien constatée, ne prouve qu'aucun des remédes ci-dessus énoncés ait eu un véritable succès dans la Cataracte, & que j'ai eu occasion de voir un très-grand nombre de faits contraires, je me crois autorisé à assurer que

les médicamens internes, même le mercure & ſes préparations, ne peuvent guérir les Cataractes cryſtallines ou capſulaires (1), ſoit commençantes, ſoit avancées; que c'eſt nourrir d'une vaine eſpérance & tourmenter inutilement les malades qui enfin ſont toujours obligés d'en venir à l'opération pour recouvrer la vue (2).

§. V. *Différence générale des Méthodes d'opérer la Cataracte.*

Deux Méthodes, abſolument différentes, ont été ſucceſſivement propoſées pour cette opération; l'une qu'on nomme *par abaiſſement*, & l'autre, *par extraction.* La première & la plus ancienne, dont l'invention eſt attribuée à *Celſe*, conſiſtoit à ſe ſervir d'une ai-

(1) Tenon, Thèſe aux Ecoles de Chirurgie de Paris, ann. 1757.

(2) Antoin. Maitre Jean, Malad. des yeux, article de la Cataracte, Paris, 1740. « Des autorités aſſez *graves* m'avoient » fait croire autrefois que les Cataractes dépendantes d'un » vice vénérien, pouvoient céder à l'uſage du mercure; mais, » des obſervations multipliées, que j'ai eu lieu de faire de- » puis, m'ont abſolument détrompé, & m'ont convaincu » qu'elles étoient auſſi rebelles à toutes eſpéces de remédes, » que les autres ».

guille droite (1) pour percer les tuniques de l'œil du côté du petit angle, à peu-près à deux lignes de la cornée, & à déplacer & porter en bas la cataracte par le moyen du même inſtrument. On employa ſucceſſivement, pour cette opération, des aiguilles rondes (2), plates, mouſſes ou tranchantes; celles qui avoient la forme de langue de carpe étoient regardées comme les meilleures. Dans cette manière d'opérer, le cryſtallin étoit abaiſſé & placé dans la partie inférieure du corps vitré au-deſſous de la pupille. Je ne puis être du ſentiment de ceux qui penſent que le cryſtallin, ainſi porté dans le corps vitré, ſe fond & diſparoit preſqu'entièrement (3); les obſervations, qu'on nous rapporte ſur cet objet, auroient beſoin de confirmation. Les diſſections, que nous avons eu occaſion de faire ſur des perſonnes opérées long-temps avant par cette méthode, ont toujours préſenté le cryſtallin entier & dans ſa forme naturelle. Les inſtrumens ont été très-variés,

(1) Celſus, de Medecinâ, lib. VII, cap. 7, n°. 14, de ſuffuſ. pag. 434, Amſterd. 1687.

(2) Heiſter, Inſtit. Chir. Amſterd. 1750, pag. 569.

(3) Henckel, Diſſert. Medic. Francofurti ad Viadrum, 1728.

ſelon le caprice des différens opérateurs. Les aiguilles les plus mauvaiſes étoient les rondes, qui n'entrant pas avec autant de facilité que les autres, étoient plus ſujettes à produire des inflammations, en contondant les membranes qu'elles devoient percer. *Avicennes* recommandoit de ſe ſervir de deux aiguilles; l'une très-aiguë, pour percer les tuniques de l'œil, & l'autre obtuſe, deſtinée à déprimer la Cataracte (1). On ne conçoit point comment *Albucaſis* (2) prétendoit extraire la Cataracte, en introduiſant dans l'œil une aiguille creuſe ayant la forme d'une canule, & en ſuçant fortement par ſon extrémité. Il eſt tout auſſi difficile d'entendre comment *Rocho Mathioli*, Chirurgien de Charles Ferdinand, Archiduc d'Autriche, a pu conſeiller de ſe ſervir d'un pinceau de fil d'or enfermé dans une petite canule qu'on devoit introduire dans l'œil pour ſaiſir la Cataracte, qu'il croyoit auſſi une membrane, à l'aide des légers mouvemens qu'il recommandoit, & pour en opérer la ſortie en la tirant au-dehors. On trouve cette opération décrite dans *Scultet* (3).

(1) Lib. III, Tract. 4, cap. 19.

(2) Appendix varior. inſtrum. *Scultet.* tab. 14, pag. 63. fig. I. 1672.

(3) Armament. Chir. pag. 79, Amſterd. 1672.

Bernard *Albinus* avoit proposé une espéce d'aiguille ressemblante à une petite pince pour extraire la Cataracte, qu'il croyoit également membraneuse (1).

Freytagius vouloit qu'on se servît d'une aiguille crochue pour percer l'œil & pour extraire la Cataracte qu'il assuroit être constamment membraneuse, & presque jamais occasionnée par l'opacité du cryſtallin. Ce que j'ai dit plus haut, de cette membrane prétendue, fait voir le cas qu'on doit faire de cette méthode (2), ainsi que de l'assertion de *Heinr. Wilhelmus Geiſlerus*, qui prétendoit que la Cataracte étoit due à l'opacité d'une membrane formée dans l'humeur aqueuse (3).

Petit conseilloit de ne couper que la portion inférieure de la capsu'e postérieure, & de bien ménager la cryſtallo-antérieure, en déprimant le cryſtallin. Il assuroit que, par ce moyen, l'humeur vitrée, en se logeant dans la place qu'occupoit primitivement cette lentille, rendroit la réfraction des rayons lumineux, à peu-près la même qu'elle est dans

(1) *Heiſter*, Inſt. Chir. pag. 580, tom. I. *in*-4°. Amsterd. 1750.

(2) Thèse soutenue à Strasbourg, en 1721.

(3) Dissertatio inauguralis Medica de curandis præcipuis oculorum affectibus, &c. Erfordiæ, 1723, pag. 8. §. X.

l'état naturel, & diſpenſeroit, juſqu'à un certain point, de la néceſſité des verres à Cataractes (1).

Je ne crois pas devoir entrer dans de plus grands détails ſur les différentes méthodes qu'on a propoſées pour déprimer le cryſtallin, parce que cette opération eſt aujourd'hui preſque généralement abandonnée; en effet, outre beaucoup d'autres inconvéniens, elle a celui de n'être pas applicable à tous les cas; &, ſans parler de l'opacité de la capſule, à laquelle on ne peut pas remédier par ſon moyen, ſi le cryſtallin ſe trouve mollaſſe, ou preſque fluide, comme cela arrive fréquemment, ſon déplacement & ſon abaiſſement ne peuvent abſolument pas s'opérer par l'aiguille; & c'eſt cette impoſſibilité de pratiquer la dépreſſion qui a donné lieu à cette aſſertion, auſſi ridicule qu'erronée, que la Cataracte n'étoit pas mure (2), & qu'elle n'avoit pas aſſez de conſiſtance; mais c'étoit en vain qu'on attendoit plus de ſolidité dans le cry-

(1) *Vid.* Platner, Inſtit. Chirur. *in*-8°. ann. 1783, pag. 696.

(2) *Percival Pott*, Remarques ſur la Cataracte, page 498, traduit de l'Anglois par M. Lemoine, 1779.

Cuſſon, Remarques ſur la Cataracte, page 8. *in*-4°. Montpellier, 1779.

ſtallin, parce qu'avec le temps, il devient de plus en plus mollaſſe, & par conſéquent le malade eſt incurable par cette méthode. En vain les fauteurs de la dépreſſion exagèrent-ils les accidens qui ſuivent l'opération par extraction, l'expérience & l'obſervation prouvent qu'ils ſont même plus conſidérables après la dépreſſion.

§. VI. *Examen des Objections contre l'extraction.*

Les accidens qu'on reproche à l'extraction, ſe réduiſent à-peu-près aux ſuivans; 1°. les ſtaphylomes, 2°. les douleurs, 3°. l'écoulement du corps vitré, 4°. l'irrégularité de la pupille, 5°. la difformité de la cicatrice, 6°. l'occluſion de la pupille, 7°. les Cataractes ſecondaires, 8°. la ſection de l'iris.

1°. Quant à la naiſſance des ſtaphylomes, je ferai voir que la manière dont nous faiſons l'inciſion les prévient le plus ſouvent, en s'oppoſant à la ſortie de l'iris; d'ailleurs cette eſpéce de hernie peut être réduite par le ſeul frottement des paupières; & cet accident, comme je l'expoſerai fort en détail, plus bas, ne peut pas entraîner des ſuites auſſi fâcheuſes que le craignent quelques auteurs (1).

(1) Guntius, Diſſert. de Staphylomate, Lipſiæ, 1748.

2°. Les douleurs inſéparables de toute opération ſe calment par les moyens généraux, & ſont beaucoup plus fréquentes & plus conſidérables après la dépreſſion. Un Auteur a avancé (1) que les douleurs étoient moindres dans l'opération par dépreſſion, que dans l'extraction ; mais l'expérience démontre que c'eſt une erreur.

3°. La perte conſidérable du corps vitré ne peut que difficilement avoir lieu dans la méthode que je décrirai, & doit plutôt être conſidérée comme une ſuite de la mal-adreſſe de l'Opérateur, que comme un vice de l'opération, ſi la Cataracte eſt ſimple, s'il n'y a point d'altération dans l'humeur vitrée, & ſi la capſule poſtérieure n'eſt point adhérente au cryſtallin. Dans ce dernier cas, il eſt vrai qu'en ſortant avec ce corps, elle peut quelquefois donner lieu à l'effuſion d'une *petite partie de l'humeur vitrée;* mais cet écoulement, lorſqu'il eſt peu conſidérable, n'entraîne point la perte de la vue, comme le prouvent pluſieurs obſervations contenues dans cette Diſſertation. On en verra même quelques-unes dans leſquelles l'effuſion de ce corps, quoique conſi-

(1) Remarques ſur la Cataracte, par Cuſſon, Montpellier, 1779, pag. 31, *in*-4°.

dérable,

dérable, n'a pas empêché les malades de recouvrer la vue ; quelquefois cependant elle a beaucoup diminué la perception des objets.

4°. L'irrégularité de la pupille eſt encore un accident aſſez rare, ſur-tout ſi l'on ne fatigue pas trop l'œil. Je ne me ſuis point apperçu, au reſte, que cela influât, en aucune manière, ſur la faculté de voir ; au contraire cette irrégularité de la pupille augmentant preſque toujours, ſon diamétre eſt plus utile que nuiſible dans beaucoup de cas. Quand la cicatrice a été lente à ſe former, & qu'elle ſe trouve épaiſſe, la pupille ne ſauroit être trop grande pour permettre l'abord d'une plus grande quantité de rayons lumineux. Si elle étoit petite, la cicatrice pourroit en intercepter une partie.

5°. Les cicatrices ſeront toujours peu apparentes, & ne gêneront, en aucune manière, le paſſage des rayons de lumière, ſi l'inciſion de la cornée eſt faite d'un ſeul trait & avec un ſeul inſtrument, ſi elle eſt pratiquée très-près de la ſclérotique, & ſi elle eſt ſuffiſamment grande pour laiſſer ſortir le cryſtallin ſans effort, & ſans nuire par conſéquent à la réunion des lévres de la plaie.

6°. L'occluſion de la pupille eſt encore une

maladie qui n'arrive pas fréquemment, & qui a lieu bien plus ſouvent après l'opération par abaiſſement, qu'après l'extraction (1).

7°. La Cataracte ſecondaire, ou l'opacité de la capſule poſtérieure du Cryſtallin, ſurvient auſſi plus fréquemment, après l'opération avec l'aiguille; &, dans ce cas, le moyen que je propoſerai, pour y remédier, eſt bien plus difficile à pratiquer, que lorſqu'elle naît après l'extraction, comme on le verra plus bas. Mais, ſoit que la Cataracte ſecondaire ſurvienne à la ſuite de la dépreſſion, ſoit qu'elle arrive après l'extraction, l'aiguille ne peut pas abaiſſer cette membrane & opérer la guériſon; parce que, quand on parviendroit à la déchirer à l'aide de cet inſtrument, ſi même elle ne l'étoit déjà par la première opération (la dépreſſion), ſes parcelles ne pourroient, en aucune manière, ſe déplacer avec l'aiguille, & intercepteroient encore les rayons lumineux. Ne pourroient-elles pas même ſe réunir? Il ne reſte donc alors d'autre reſſource, que l'extraction de ces lambeaux, ou de cette membrane, ſi elle eſt entière. On ouvre la cornée, &, avec une petite pince,

(1) *Voyez* l'opération que je propoſe à la fin de cette Diſſertation.

on enléve la portion de la capſule opaque, qui forme l'obſtacle. On peut ſe flatter de réuſſir à rendre la vue au malade, ſi cette membrane n'eſt point adhérente à l'iris (1). De-là on peut juger que cette opération ſera plus difficile, après la dépreſſion, qu'après l'extraction, quand même la membrane ſeroit encore entière ; en effet, après cette dernière méthode, le corps vitré & les cellules (2) formées par la membrane de cette humeur, ſe trouvent intactes ; dans la dépreſſion, au contraire, on eſt forcé de rompre cette membrane, pour y placer le cryſtallin ; & la *déſorganiſation* de l'humeur vitrée, produite par cette dangereuſe opération, peut donner lieu à un écoulement très-abondant de ce corps, dans l'extraction de la Cataracte ſecondaire. Les obſervations qui ſuivent fourniront une preuve de ce que j'avance.

---

(1) Si la capſule opaque adhéroit à l'iris, & qu'on s'obſtinât à vouloir l'enlever, on courroit riſque de détacher l'iris dans quelque partie de ſa circonférence, & de produire la cécité, quoique des obſervations, rares à la vérité, ayent prouvé que cet accident n'a pas toujours entraîné la perte de la vue, comme on le verra dans la ſuite.

(2) Riolan Anthrop. lib. IV, pag. 173, paroît être le premier Anatomiſte qui ait parlé, avec quelqu'exactitude, des cellules du corps vitré.

Première Observation.

Mademoiſelle *Deene*, *Irlandoiſe*, ayant une Cataracte à chaque œil, ſe confia à un Oculiſte qui paſſoit par Dublin, où elle étoit, & qui l'opéra par le moyen de l'aiguille. Les cryſtallins paroiſſant fixés au bas de chaque œil, l'aiguille fut retirée, & la malade panſée. Ses yeux ayant été découverts quelques jours après, elle ne put appercevoir aucun objet, parce que les cryſtallins avoient repris leur place. Comme cette Demoiſelle avoit beaucoup ſouffert dans cette opération, elle ne voulut pas laiſſer porter d'aiguilles dans ſes yeux pour déplacer les Cataractes une ſeconde fois; elle ſe détermina à faire le voyage de Paris, & à ſe mettre entre les mains de mon pere, qui l'opéra en 1769, en préſence de M. *Pibrac*. Il commença par emporter les capſules antérieures avec de petites pinces, (*Fig.* XI.), parce qu'elles étoient devenues opaques à la ſuite de la première opération. On y appercevoit diſtinctement des raies blanches, produites par la pointe de l'aiguille qui avoit altéré, ou peut-être même déchiré cette enveloppe, qui pouvoit s'être enſuite réunie. A peine les capſules antérieures furent-elles extraites, que l'humeur vitrée s'écoula en

filant, & qu'il fallut ſe hâter d'extraire les cryſtallins qui ſe plongeoient au bas du corps vitré. Un inſtrument en forme de crochet (Voyez *la Figure* X.), ſervit pour les ſaiſir & les tirer au-dehors. Ces corps étant ſortis, il fallut, avec des pinces, enlever de l'un & l'autre œil, des lambeaux même aſſez grands de la capſule poſtérieure, qui ſe trouvoient également opaques; cette extraction fut fort délicate, & ne put être faite ſans laiſſer échapper encore une portion aſſez conſidérable du corps vitré, qui ſuivoit les lambeaux à meſure qu'on les enlevoit. Malgré tous ces accidens, Mademoiſelle *Deene* guérit parfaitement; elle diſtingua tres-bien les objets, & même mieux qu'on n'oſoit l'eſpérer: il n'y eut ni douleur, ni inflammation, ni ſtaphylôme, & elle put ſe livrer à la lecture avec le ſecours des verres à Cataracte. Ses pupilles furent, à la vérité, un peu plus grandes qu'elles ne le ſont ordinairement, & un peu plus irrégulières; mais cette dilatation eſt plutôt un bien qu'un mal après cette opération, puiſqu'elle permet l'accès d'un plus grand nombre de rayons lumineux.

Seconde Obſervation.

M. Percival (*Tamiſe Street*) fut opéré;

à Londres, d'une Cataracte qu'il avoit à l'œil droit. Un Chirurgien renommé, auquel il s'adreſſa, employa la méthode de la dépreſſion. Le malade, dans l'eſpace de trois ans, eut deux fois recours à cette opération, & deux fois le cryſtallin reprit ſa place primitive. M. Percival, déſeſpérant de guérir par cette méthode, ayant d'ailleurs beaucoup ſouffert dans chacune de ces opérations, conſulta, en 1770, mon pere, qui étoit alors à Londres. L'examen de cet œil préſenta le cryſtallin dans la place qu'il occupe ordinairement; la pupille étoit irrégulière, oblongue & preſque verticale; les capſules, antérieure & poſtérieure, avoient été déchirées par l'aiguille & par les différens mouvemens pratiqués pour déprimer le cryſtallin dans les opérations précédentes. Le corps vitré avoit auſſi été extrêmement endommagé, & les cellules étoient tellement dilacérées, que, dès que la cornée fut ouverte, une partie de l'humeur vitrée s'écoula en filant comme du blanc d'œuf: il fallut, au moyen du petit crochet, ſaiſir le cryſtallin qui, n'étant plus ſoutenu par l'humeur vitrée, ſe plongeoit au fond de l'œil. Ce ne fut pas ſans peine & ſans effuſion d'une partie de cette humeur, que la Cataracte fut extraite. A peine ce corps fut-il ſorti, qu'il

fallut, avec des petites pinces, enlever quelques portions de la capsule postérieure, qui se trouvoient opaques. Toutes ces manœuvres furent assez pénibles, & donnèrent encore lieu à l'effusion d'une nouvelle partie du corps vitré. L'opération terminée, on couvrit les yeux du malade sans avoir éprouvé s'il appercevoit les objets, afin d'éviter une plus grande perte de cette humeur, dont il s'étoit déjà écoulé une trop grande quantité. Le traitement fut simple & sans accident; il n'y eut ni inflammation ni douleur. (J'ai observé que, lorsqu'il sort une partie de l'humeur vitrée, les malades n'éprouvent ordinairement que de très-légères douleurs). Quand cet œil fut découvert, le malade vit d'abord très-peu; mais la vue augmenta sensiblement de jour en jour; &, quelque temps après, il apperçut assez distinctement tous les objets; l'œil d'ailleurs fut de la même grosseur & du même volume, après la guérison, qu'il étoit avant l'opération, & tel que l'autre. On verra, dans la suite de cet Ouvrage, plusieurs cas semblables, où l'effusion d'une partie, même assez abondante, de l'humeur vitrée, n'a pas empêché les malades de recouvrer la vue.

Toutes les difficultés de cette opération, & les justes craintes qu'elle a inspirées, ont

été occasionnées par les deux dépressions successives, que M. Percival avoit subies. Si on avoit employé d'abord l'extraction, tous ces accidens ne seroient pas arrivés; & il y a tout lieu de croire que l'obscurcissement & l'opacité de la capsule postérieure sont venus à la suite des douleurs & des inflammations produites par les premières opérations.

2°. La section de l'iris n'est point à craindre par notre méthode, parce que par des frottemens doux faits sur la partie de la cornée qui correspond à la portion de cette membrane qui aura embrassé l'instrument, avec le doigt index de la main opposée à celle qui opère, on s'en débarassera constamment, & l'on observera qu'elle fuit bientôt sous le doigt qui l'irrite légèrement.

§. VII. *Inconvéniens de la Dépression.*

Tels sont à-peu-près les reproches qu'on fait à l'extraction; mais combien les inconvéniens qui suivent l'opération par dépression sont-ils plus grands & plus à craindre! Les maux incurables auxquels elle donne souvent naissance ne le prouvent que trop.

1° Les douleurs de cette opération sont assez fortes pour tourmenter beaucoup les

malades & donner des craintes bien fondées ſur les ſuites.

2°. Le vomiſſement, qui ſurvient fréquemment quelques heures après (1), ou dans la nuit même qui ſuit l'opération, doit faire craindre un engorgement d'humeur dans l'œil, ſur-tout ſi l'on pique quelqu'un des nerfs ciliaires; ce qui eſt aſſez fréquent. La bleſſure ſeule de la rétine, qui a toujours lieu dans cette opération, produit aſſez ſouvent cet accident (2).

3°. La piquure de ces nerfs & de la rétine eſt ſouvent ſuivie de la ſuppuration ou de la production d'une Cataracte ſecondaire occaſionnée par les douleurs, qui ſont toujours plus fréquentes & beaucoup plus longues qu'après l'extraction.

4°. Les malades qu'on a opérés par la dépreſſion, reſſentent quelquefois, pendant toute leur vie, des douleurs violentes & continuelles qui me paroiſſent avoir pour cauſe un décollement de la rétine qui a été déchi-

(1) Heiſter, Inſtit. Chir. pars. I. ſect. 2, cap. 55, *in*-4°. Amſtelod. 1750.

(2) Warner, Deſcription of the human eye and its adjacent parts together With their principal diſeaſes and the methods propoſed for relieving them *in*-8°. pag. 107; Lond. 1775.

rée & déplacée de deſſus la choroïde, par le cryſtallin qu'on y a logé, & qui, comme corps étranger, irrite continuellement cette tunique très-ſenſible. J'ai eu occaſion de diſſéquer les yeux de deux femmes qui étoient dans ce cas, & j'ai trouvé le cryſtallin placé comme je viens de le dire; auſſi ſouffroient-elles, depuis l'opération, des douleurs qui leur avoient laiſſé peu d'intervalle.

5°. L'aiguille rompt quelquefois des vaiſſeaux ſanguins de la choroïde ou de la rétine; le ſang qui s'épanche, outre qu'il nuit à l'opérateur en l'empêchaut de voir ce qu'il fait, peut entraîner la ſuppuration du globe, ſi ce ſang n'eſt promptement réſorbé.

6°. Le cryſtallin mou & laiteux ne peut point être déprimé par le moyen de l'aiguille, & cet inſtrument ne peut être employé, dans ce cas, comme moyen curatif, quoiqu'un auteur (1) célébre ſoit dans l'opinion que cette matière laiteuſe, placée dans la chambre antérieure, & mêlée à l'humeur aqueuſe, ou portée au fond de l'œil, puiſſe, dans l'un & l'autre cas, ſe fondre peu-à-peu, ſe diſſiper

(1) Percival Pott. Remarques ſur la Cataracte, pag. 509, 1779.

& disparoître au point de ne laisser aucune trace de son existence (1).

7°. Le cryſtallin peut remonter après la dépression la mieux faite. Une foule d'exemples (2) prouve que des malades ont été obligés, plusieurs fois, de recourir à l'opération, & même quelques années après la première dépression ; ce fait n'est point du tout rare, & a lieu même lorsque le cryſtallin a été bien déprimé. *Cusson*, auteur de quelques remarques sur la Cataracte (3), assure qu'il ne connoît qu'une observation de cette espéce. Comme ce Médecin ne s'occupoit pas spécialement de cette partie de la Chirurgie, il n'est point étonnant qu'il regarde cet accident comme à peine possible. On ne peut s'y méprendre & croire que ce soit une Cataracte secondaire, puisqu'avec de l'attention,

(1) Pallucci, Remarques sur la Cataracte, pag. 121, *in*-12. 1752.

(2) Maître Jean, Maladie des yeux, article de la Cataracte.

St.-Yves, Maladie des yeux, de la Cataracte.

Joseph Warner. Description, of thé human eye and its adjacent parts together with their principal diseases and the methods proposed for relieving them, London, 1775, *in*-8°. pag. 87.

(3) Remarques sur la Cataracte, par M. P. Cusson, Médecin de Montpellier, à Montpellier, 1779, *in*-4°. pag. 41.

on apperçoit toujours le biſeau du cryſtallin qui d'ailleurs annonce, par les légers déplacemens qu'il éprouve, que c'eſt lui qu'il faut accuſer de cette maladie, & que c'eſt bien inutilement qu'on attend qu'il ſe fonde & ſe diſſipe. Quand c'eſt la capſule qui eſt opaque, la tache qu'elle préſente ne bouche preſque jamais toute la prunelle; elle eſt fixe & reſte toujours dans la même place. En l'obſervant avec ſoin on la trouve plus profonde que celle du cryſtallin, qui eſt toujours placé plus antérieurement.

8°. Les procès ciliaires qui environnent le cryſtallin, peuvent être bleſſés par l'aiguille dans les différens mouvemens de cet inſtrument & augmenter les douleurs.

Ce léger parallele ſuffira, ſans doute, pour démontrer tous les avantages de l'extraction ſur la dépreſſion, quoique ce ne ſoit pas le ſentiment de quelques auteurs, tels que *Percival Pott*, *Galien*, *Cuſſon*, &c. ſans qu'il ſoit beſoin de nous y arrêter davantage.

§. VIII. *Hiſtoire de l'Extraction.*

Depuis qu'il eſt bien prouvé que la Cataracte dépend de l'opacité du cryſtallin, que la perte de la vue ne ſuit point celle de ce corps,

que la cornée peut être incisée sans grand danger, & que l'humeur aqueuse écoulée (1) se répare avec la plus grande promptitude,

---

(1) L'humeur aqueuse se régénère avec une si grande facilité, que souvent, trois ou quatre secondes après l'incision de la cornée, on remarque que cette tunique, qui étoit affaissée par l'effusion de cette humeur, a repris sa convexité. J'ai plusieurs fois observé qu'elle se régénéroit à vue d'œil; elle n'a pas le même degré de transparence à tout âge; elle est plus limpide dans la jeunesse que dans un âge avancé; elle est trouble & rougeâtre dans le fœtus, même dans les enfans nouveaux-nés, au rapport de *Zinn*, *pag.* 146, *Descriptio anatom. ocul. &c.* & de M. *Sabatier*, *Traité d'Anatomie*, *pag.* 546, *vol. I. &c.* A un âge moyen, elle est très-transparente, légèrement visqueuse, & a un degré de salure assez considérable dans quelques personnes; c'est ce que j'ai observé plusieurs fois dans l'opération de la Cataracte; des expériences faites par quelques Anatomistes ont prouvé qu'elle pouvoit se geler, quoiqu'elle soit d'une nature *spiritueuse* & *volatile*. Il étoit nécessaire qu'elle eût ces qualités pour favoriser la contraction de la pupille, dont les mouvemens se seroient trouvés considérablement gênés dans un fluide qui auroit eu plus de consistance que l'humeur aqueuse. Les Anatomistes ont beaucoup varié sur les organes qui fournissent cette humeur : l'opinion la plus vraisemblable est celle qui attribue cette fonction à l'extrémité des vaisseaux artériels de l'iris; d'autant plus que les vaisseaux destinés uniquement à l'apporter & à la téforber, & qui ont été annoncés par Nuck & Hovius, n'ont point été apperçus depuis eux, par les plus célébres Anatomistes.

la méthode par extraction devoit se présenter naturellement à l'esprit.

Lorsque *Daviel* a mis cette méthode en pratique (1), les instrumens qu'il employoit pour son opération étoient très-nombreux ; on peut en voir le détail dans les Mémoires de l'Académie de Chirurgie de Paris (2).

La Faye, célèbre Chirurgien de la même ville, ayant senti combien cette multiplicité d'instrumens étoit nuisible, tant pour la célérité que pour la facilité, & conséquemment pour le succès de l'opération, imagina un instrument pour faire la section de la cornée d'un seul trait. Quelques auteurs (3) ont prétendu trouver de la ressemblance entre cet instrument & celui de mon père, dont je donnerai tout-à-l'heure la description ; mais il paroît qu'ils en ont jugé plutôt d'après des

---

(1) Omnium primus *Freytagius* erat qui Cataractæ extrahendæ opus aggressus est sub finem seculi proximè elapsi. Post *Freytagium*, Cataractam extrahebat *Lotterius Taurinensis*. Hanc posteà methodum *Daviel* Typo à se datam cum publico communicavit. Tandem, Wenzelii industriâ, effectum est, ut eam hodiè perfectam habeamus. *Joannis Alexandr. Brambilla instrumentarium chirurgicum Austriacum*, 1782, pag. 71, tab. X.

(2) Tome II, *in*-4°. pag. 337, Paris, 1769.

(3) Guérin, Maladie des yeux, pag. 367, Lyon, 1769.

relations inexactes, que d'après leur propre inſpection (1); la comparaiſon ſeule de l'inſtrument de *la Faye*, qui ſe trouve décrit dans le Recueil des Mémoires de l'Académie de Chirurgie (2), avec celui de mon père, ſuffira pour détromper le Lecteur. J'en dis autant des inſtrumens de MM. *Tenon* (3), *Sharp* (4), *Tenhaaf* (5), qui, en effet, ont beaucoup de rapport avec celui de *la Faye*. Il en eſt un, cependant, dont la reſſemblance avec le nôtre eſt ſi frappante, qu'il ne peut s'en trouver davantage; on pourra s'en convaincre, en liſant un petit Traité ſur la Cataracte, publié à *Gottingue*, en 1770. M. *Richter*, Médecin, qui voyageoit, s'étant arrêté à Londres, ſe munit chez un nommé *Savigny*, Coutelier, qui travaille pour nous, d'une douzaine des inſtrumens qui nous

---

(1) Janin, Mém. ſur les Maladies des Yeux, Lyon, 1772, pag. 190.

(2) Tome II, page 565.

(3) Thèſe ſur la Cataracte, aux Ecoles de Chirurgie, Paris, 1757.

(4) Mém. de l'Académie de Chirurg. tome II, pag. 586.

(5) Korte verhandeling door voorbeelden geſterkt, nopens de nieuwe wyze om de Cataracta &c. door Gerard Tenhaaff, &c. *in*-12. te Rotterdam, 1761, Fig. 1.

Journal de Médecine, Août, 1761.

étoient deſtinés. De retour à *Gottingue*, il ne mit que l'intervalle de quelques mois entre ſon arrivée & la publication d'une petite brochure, où il préſente au Public notre inſtrument, dont il paroît s'attribuer l'invention, quoique mon père s'en ſervît plus de vingt ans auparavant. (1).

Je ne m'occuperai pas à décrire ici les différens inſtruments qui ont été employés pour cette opération, tels que ceux de MM. *Coutouly* (2), *Poyet* (3), Chirugiens diſtingués, parcequ'ils n'ont aucun rapport avec le nôtre, & que d'ailleurs ce n'eſt pas là le but que je me ſuis propoſé.

Il eſt aiſé de s'appercevoir que pluſieurs Oculiſtes, qui, depuis *Daviel*, ont imaginé des inſtruments particuliers & des méthodes

---

(1) Je crois pouvoir aſſurer que M. Richter donne cet inſtrument comme de lui, puiſqu'il ſe ſert très-ſouvent des expreſſions *cultellus noſter, cultellus quo utor*, ſans citer mon père ; je n'aurois pas relevé cette infidélité, ſi la circonſtance ne m'y eût forcé, & ſi pluſieurs auteurs, entr'autres, *Krauſius*, dans ſes notes ſur *Platner Plenck*, dans ſes Œuvres de Chirurgie, &c. n'euſſent donné à cet inſtrument le nom de *Richter*, qu'il ne mérite pas.

(2) Thèſe aux écoles de Chirurgie de Paris en 1766.

(3) Mémoires de l'Académie de Chirurgie de Paris, Tom. 2. 17.

nouvelles

nouvelles pour faire l'extraction de la Cataracte, ne l'ont fait que dans l'intention, très-louable d'ailleurs, de faire parler d'eux; mais, malheureuſement, ce qu'on en a dit n'a pas tout-à-fait répondu à leurs déſirs.

Il y a déjà quelques années que M. J.** annonça une nouvelle méthode qui, certainement n'avoit été employée par perſonne avant lui. Il obtint de M. *Morand*, alors Chirurgien Major des Invalides, la liberté de pratiquer ſon opération en préſence de pluſieurs Chirurgiens célébres, MM. *Louis*, *Sabatier*, *&c.* Il fit la première inciſion dans la partie inférieure de la ſclérotique, à une ligne de la cornée, avec un inſtrument reſſemblant à un *as* de *pic :* l'inciſion ſe trouvoit aſſez large pour introduire un ſecond inſtrument ayant la forme d'un petit *filet* porté ſur un manche ; M. J.** s'en ſervoit pour *pêcher* le cryſtallin ; mais, malheureuſement, il *pêchoit* en même-tems une trop grande portion du corps vitré ; auſſi de ſept malades qu'il opéra aux Invalides, aucun ne recouvra la vue, ſoit par rapport à l'inflammation, aux douleurs, à la déſorganiſation des parties intérieures de l'œil, ſoit parce que la perte de l'humeur vitrée avoit été ſi grande, que la viſion ne pouvoit plus avoir lieu.

Mon père n'ayant pu ſe refuſer aux ſollicitations de M. *Morand*, fit le même nombre d'opérations ſur ſept Invalides, auxquels il rendit la vue. Depuis ce tems, il paroît que M. J.** a prodigieuſement corrigé ſa méthode ; car, ſi l'on conſulte le *Traité des Maladies des yeux*, qu'il a publié, on verra qu'il n'a pas parlé de celle que je viens d'expoſer, mais de celle de mon père, à laquelle il veut bien donner la préférence (1); au reſte, la deſcription qu'il fait de notre inſtrument, & la reſſemblance qu'il lui trouve avec celui de *la Faye* annoncent qu'il n'en a qu'une très-fauſſe idée.

§. IX. *Cas où l'on doit pratiquer l'opération.*

AVANT que de décrire la méthode que nous employons pour faire l'opération de la Cataracte, il eſt néceſſaire d'indiquer les cas où l'on peut en eſpérer le ſuccès, de diſtinguer ceux qui ne donnent que peu d'eſpérance, & ceux enfin dans leſquels il ne doit pas être permis de l'entreprendre. Voici, en général, les circonſtances les plus favorables à la réuſſite de l'extraction de la Cataracte.

(1) Mémoires ſur les Maladies de l'œil, pag. 190.

L'opacité du cryſtallin doit être facile à appercevoir, le ſujet ſain, les autres parties de l'œil dans l'état naturel, & la cornée exempte de taches. Il eſt encore fort à déſirer que les paupières ne ſoient point œdémateuſes; que l'œil ne ſoit point larmoyant ni abreuvé par des ſéroſités; j'ai obſervé que le ſuccès alors eſt plus douteux, & qu'il ſurvient quelquefois des dépôts de matière qui produiſent une eſpéce d'hypopion ſans douleurs vives, mais auſſi preſque toujours ſans eſpérance de guériſon, ſur-tout ſi l'on a négligé les moyens que je preſcris. Je me ſuis toujours bien trouvé, dans ce cas, de faire appliquer un véſicatoire au col du malade, huit ou dix jours avant l'opération, & de le faire continuer juſqu'à ce que la réuſſite de l'opération en eût démontré l'inutilité. Il n'eſt pas néceſſaire de dire qu'on doit également ajouter l'uſage des remédes généraux. Il faut que les malades diſtinguent l'ombre de la main, qu'on fait paſſer devant leurs yeux.

Il eſt à ſouhaiter que les malades ne ſoient point ſujets à des douleurs de tête habituelles; ces douleurs reviennent quelquefois après l'opération, & occaſionnent des accidens aſſez fâcheux. Il m'a paru que les femmes y étoient plus ſujettes que

les hommes, & que les ſuites en étoient plus malheureuſes. Dans ces cas, il convient de faire uſage également d'un véſicatoire, deux ou trois ſemaines avant l'opération. J'y joins auſſi les évacuans, & ſur-tout les purgatifs; & je ne ſaurois trop recommander ces préparations, dans ces circonſtances, d'après les avantages que j'en ai obtenus.

On exige auſſi, parmi les conditions néceſſaires au ſuccès de l'opération, la mobilité de la pupille & ſa ſenſibilité prouvée par ſon reſſerrement ſubit au contact de la lumière; je ferai cependant remarquer qu'il y a des perſonnes dont les pupilles jouiſſent d'une mobilité aſſez conſidérable, quoiqu'il y ait paralyſie dans le nerf optique. La ſtructure de l'œil fait concevoir aiſément ce phénoméne: les nerfs ciliaires qui vont à l'iris, & qui donnent le mouvement à la pupille, naiſſent du ganglion ſemi-lunaire, ou lenticulaire, formé par le rameau nazal du nerf ophtalmique de Willis, ou de la première branche de la cinquiéme paire, & par un rameau de la troiſiéme paire de nerfs ou des moteurs communs; ces nerfs peuvent donc jouir de toute leur ſenſibilité & la communiquer à la pupille, quoique le nerf optique, dont l'expanſion pulpeuſe conſtitue la

rétine ou le siége de la vision, soit dans un état d'insensibilité parfaite. Il seroit fort inutile de faire aucune opération dans cet état de l'œil, qui peut se connoître, parce que le malade n'apperçoit aucune différence entre le jour & la nuit, & par l'absence des autres conditions que j'ai recommandées comme essentielles (1). Les personnes qui s'occupent des maladies des yeux savent que ces cas peuvent se présenter, quoiqu'il arrive plus souvent que, quand le nerf optique est paralysé, la pupille n'a point, ou que très-peu de mouvement.

Il se trouve, au contraire, des malades dont les pupilles sont très-peu mobiles dans l'état naturel, & même quelques-uns dont les pupilles ne laissent appercevoir aucune mobilité à l'œil le plus attentif (2), & qui

(1) Ces conditions peuvent cependant se rencontrer, conjointement avec la mobilité de la pupille, chez des personnes affectées de goutte sereine, même dans un degré assez éminent, quoique rarement; c'est ce que j'ai été à portée d'observer quelquefois, & ce qu'il est essentiel de remarquer, pour n'être pas dans le cas de promettre imprudemment aux malades un succès qui ne doit point avoir lieu.

(2) Un soin qu'on doit toujours avoir, lorsqu'il n'y a qu'un œil malade, & qu'on veut examiner l'état de la pupille de cet œil, c'est de fermer celui qui est sain; sans

jouiſſent néanmoins d'une très-bonne vue. J'ai pluſieurs exemples de cas pareils dans leſquels les malades ont vu parfaitement, après que j'ai eu fait l'extraction du cryſtallin. Les obſervations qui ſuivent, viennent à l'appui de cette aſſertion, qui eſt d'ailleurs également prouvée, parce que, ſouvent après l'opération de la Cataracte la plus heureuſe, les pupilles ſont preſqu'entièrement immobiles, quoique d'ailleurs la vue ſoit auſſi bonne qu'elle peut l'être après l'extraction de cette lentille opaque.

Troiſiéme Obſervation.

Mon Père, ayant été appellé à Vienne, en 1760, pour donner ſes ſoins à *l'Impératrice Reine*, qui avoit un relâchement *conſidérable* dans une paupière, dont elle fut guérie aſſez promptement, opéra, pendant ſon ſéjour dans cette ville, le Général-Maréchal *Molck* : les pupilles de ce malade ne jouiſſoient d'aucune mobilité; de plus, les cryſtallins étoient tellement noirs, qu'il avoit été

---

cette précaution, on eſt ſujet à ſe tromper, parce que la pupille malade emprunte ſon mouvement de l'autre, qui eſt expoſée à la lumière, & qui d'ailleurs jouit de la mobilité ordinaire à un œil ſain.

regardé par les célébres *Van-ſwiéten* & *de Haen*, comme ayant des gouttes ſereines. L'opération cependant ayant paru à mon père promettre du ſuccès, d'après l'examen des yeux du Général, & les queſtions qui lui furent faites, il s'y décida. A peine la cornée & la capſule antérieure furent-elles inciſées, que le cryſtallin s'échappa avec vîteſſe par l'inciſion, alla tomber à quelque diſtance du malade, & ſe briſa en deux. En l'examinant on reconnut qu'il étoit preſque noir, d'une conſiſtance très-ferme & comme plâtreuſe. On examina le cryſtallin de l'autre œil en ſon entier, parce qu'à meſure que l'inciſion ſe faiſoit, l'Opérateur eut ſoin de faire fermer inſenſiblement la paupière ſupérieure; par ce moyen le cryſtallin ne ſortit qu'à volonté : il étoit auſſi noir que le premier, mais beaucoup plus ſolide & preſque pierreux. On trouve des exemples analogues dans les Ouvrages de *S.-Yves*, *Maître Jean*, & *Gendron*. Il eſt étonnant que le célébre *Pott* (1) ait nié l'exiſtence de ces eſpéces de cryſtallins durs, qui ſe rencontrent cependant aſſez ſouvent pour qu'on ne puiſſe la révoquer en

(1) Remarques ſur la Cataracte, pag. 501.

doute. Le Général *Molck* n'eut aucun accident fâcheux pendant le traitement, & il recouvra assez promptement l'usage de la vue.

Quatriéme Observation.

Feû M. *Récolin*, de l'Académie de Chirurgie de Paris, avoit deux Cataractes, dont l'une étoit beaucoup plus avancée que l'autre. Le cryſtallin de l'œil cataracté complettement étoit très-opaque, quoique le malade diſtinguât le jour de la nuit, & l'ombre de la main agitée devant ſon œil. De toutes les qualités requiſes pour le ſuccès de l'opération, il lui en manquoit une qu'on a regardée comme eſſentielle. La pupille étoit entièrement immobile; mais, comme cette immobilité exiſtoit auſſi dans l'autre œil, dont la Cataracte ne faiſoit que commencer, & dont il voyoit encore beaucoup, mon Père ſe détermina à l'opérer en préſence de MM. *Louis & de la Porte :* l'opération réuſſit parfaitement bien, & le malade vit de cet œil, quoique la pupille conſervât ſon immobilité. Il fut opéré un an après de l'autre œil, & le ſuccès fut pareil, ainſi que l'immobilité de la prunelle, après comme avant l'opération.

Cinquiéme Observation.

M. *Tonnelier*, attaché à *Madame Adélaïde de France*, étoit dans une position à peu-près semblable ; il avoit été traité par des Oculistes de la Capitale, qui avoient regardé sa maladie comme une paralysie du nerf optique. Après avoir épuisé tous les remédes possibles pendant un espace de temps assez considérable & sans aucun succès, le malade eut recours à mon père, qui lui fit espérer que, par le moyen de l'opération, il pourroit recouvrer la vue. Ce malade, qui ne croyoit point avoir de Cataractes, parce qu'aucun de ceux qui l'avoient traité ne le lui avoit annoncé, fut d'autant plus satisfait, qu'il avoit cru sa maladie tout-à-fait incurable. L'opération ayant été faite aux deux yeux, il distingua parfaitement tout ce qu'on lui présenta. Les cryſtallins étoient également noirs (1), d'une consistance très-dure, & les

(1) Il ne faut pas confondre cette altération dans la couleur du cryſtallin avec celle dont parle *Percival Pott*, & qu'il appelle *Cataracte noire*, nom par lequel les Allemands désignent la paralysie du nerf optique, ou goutte sereine. *Voyez* ses Remarques sur la Cataracte. *Voyez* aussi *Morgagny*, de Sedib. & Cauſ. morborum, epiſt. xiij, pag.

pupilles jouiſſoient de très-peu de mobilité. C'étoit, ſans doute, à cauſe de la couleur noire des Cataractes & de l'immobilité des pupilles, qu'on avoit regardé cette maladie comme une goutte ſereine.

Cette obſervation démontre qu'il faut beaucoup d'habitude pour bien diſtinguer les Cataractes accompagnées de ces ſymptômes, d'avec d'autres maladies de l'œil. Je parlerai plus en détail de cette difficulté & des moyens de la diminuer, dans une autre partie de cette Diſſertation.

Sixiéme Obſervation.

J'ai opéré une jeune perſonne de la Cataracte qu'elle avoit à l'œil droit depuis ſa naiſſance ; la pupille de cet œil étoit parfaitement immobile ; celle de l'œil ſain préſentoit une grande mobilité. Comme l'œil dont la pupille étoit immobile avoit d'ailleurs les autres conditions qu'on déſire pour le ſuccès de l'opération, je me décidai à extraire ce cryſtallin. La capſule antérieure, qui étoit opaque, comme *oſſeuſe & caſſante*, s'étant détachée par ſes bords, ſortit en entier

---

207, tom. I. *in*-4°. Ebroduni in Helvetiâ. Præfatus eſt *Tiſſot*, 1779. Cet Auteur donne également le nom de *Cataracte noire* à la paralyſie du nerf optique.

avec le cryſtallin, parce qu'elle n'avoit point été entamée par l'inſtrument dont je me ſervis. La malade n'en guérit pas moins parfaitement, & la pupille de cet œil, après la guériſon, préſenta à-peu-près le même dégré de mobilité que l'autre œil qui n'avoit point de Cataracte.

Cette obſervation prouve que l'immobilité de la pupille eſt quelquefois due à la Cataracte, & peut être produite par la preſſion que le cryſtallin ou ſa capſule antérieure, dans un état particulier, exerce ſur l'iris. On verra plus bas que cette immobilité accompagne ſouvent l'*hydatide* occaſionnée par une altération & une eſpéce de fonte partielle du cryſtallin dans ſa capſule; & l'on ne peut douter que, dans ce cas, ce ne ſoit la compreſſion opérée ſur l'iris par la protubérance de la capſule antérieure qui donne lieu à cet accident.

Ces obſervations & beaucoup d'autres que je pourrois rapporter, démontrent que l'immobilité de la pupille ne doit pas toujours empêcher de faire l'opération, & qu'il faut s'y déterminer, malgré cette immobilité, toutes les fois que les autres ſignes de la préſence de la Cataracte exiſtent ſans ceux qui caractériſent la goutte ſereine. Lorſque les

malades, chez lesquels on observe cette immobilité de la pupille, se soumettent à l'opération, elle réussit aussi parfaitement que dans les cas les plus favorables, & qui réuniſſent tous les avantages que nous avons énoncés ci-dessus. On reconnoîtra si ce peu de mobilité est un état naturel ou contre nature, en interrogeant les malades, & en observant s'ils voient encore de l'œil affecté de la Cataracte, sur-tout lorsqu'il n'y en a qu'un qui le soit, & si celui qui est sain jouit d'une assez bonne vue, quoiqu'avec la pupille immobile ou peu mobile. Les Cataractes noires sont plus difficiles à appercevoir; cependant la pupille alors a un degré de noirceur bien différent de l'état naturel; &, avec de l'attention, on découvre toujours l'opacité & la couleur du cryſtallin différente de celle du fond de l'œil.

En général la couleur du cryſtallin est fort peu intéreſſante dans la méthode par extraction. Un cryſtallin fort blanc, & qui ordinairement cache toute la pupille, annonce, à la vérité, qu'il est mollasse ou même fluide; mais, dans ce cas, l'opération promet un succès encore plus assuré, parce que le cryſtallin s'échappe sans effort. On imagineroit que, dans ce cas, il est inutile de faire une

incision à la cornée, aussi grande que dans les autres états du cryſtallin ; cependant je crois qu'il eſt preſque auſſi eſſentiel qu'elle le ſoit, que ſi le cryſtallin étoit volumineux. En voici la raiſon : dans cette Cataracte, cette matière viſqueuſe, qui accompagne le cryſtallin, ne ſe montre pas toujours, & ne ſort pas malgré qu'on la ſollicite avec le plus grand ſoin, au moyen de la curette ; à la vérité elle s'écoule quelquefois dans les vingt-quatre heures qui ſuivent l'opération ; mais, ſi l'inciſion eſt petite, l'humeur aqueuſe, qui doit l'entraîner, ne flue point en auſſi grande quantité que dans le cas contraire, parce que le peu d'étendue de la ſection gêne ſon effuſion de façon qu'elle ſe trouve arrêtée, ainſi que cette matière qui alors trouble la vue, ſi elle ne l'empêche entièrement. L'expérience nous a convaincus que l'opération faite dans cette eſpéce de Cataracte, n'excite que peu de douleur, & que la réunion de la plaie eſt prompte, ſans inflammation & ſans ſtaphylome.

§. X. *Préparation des malades pour l'opération.*

Après avoir expoſé les cas où l'opération de la Cataracte peut être pratiquée avec ſuc-

cès, ce ſeroit le lieu de paſſer à la deſcription de notre Méthode; mais il eſt indiſpenſable, auparavant, d'ajouter quelques réflexions ſur les moyens qu'on a coûtume d'employer & de regarder comme néceſſaires pour diſpoſer les malades à l'opération.

On recommande communément de préparer les malades quelque temps avant de les opérer (1); les moyens les plus en uſage ſont la ſaignée, les purgatifs, les boiſſons délayantes & rafraîchiſſantes; mais, lorſque les ſujets à opérer jouiſſent d'ailleurs d'une bonne ſanté, je ſuis intimement perſuadé que tous les remédes ſont au moins inutiles. Je crois donc que, dans les cas ordinaires, il ſuffit, la veille ou la ſurveille de l'opération, de faire prendre au malade quelques bains de pieds, des lavemens, ſur-tout ſi le ventre n'eſt pas libre. Il en eſt de cette opération comme de la plupart de celles qu'on pratique en Chirurgie; les malades qui les ſubiſſent, doivent être dans cet état tempéré qui en aſſure le ſuccès.

La pléthore, qui diſpoſe à l'inflammation,

(1) Hoin, Mémoires ſur la Cataracte capſul. dans les Mémoires de l'Académie de Chirurgie de Paris, tome II, *in*-4°. 1769.

l'ardeur, l'âcreté & l'échauffement ſont les principaux objets à éviter. Ainſi les ſaignées & les rafraîchiſſans ne ſont vraiment utiles que quand ils ſont indiqués.

Si les premières voies ſont chargées de ſaburre, les vomitifs & les purgatifs doivent être adminiſtrés ſelon les circonſtances; mais, ſans cette indication, ils ſeroient plus nuiſibles qu'utiles, comme préparatoires.

Une précaution dont on ſe trouve bien, & qui ſeule ſuffit dans les cas ordinaires, eſt de diminuer la nourriture des malades cinq ou ſix jours avant de les opérer, & de leur preſcrire l'uſage des alimens tirés du régne végétal.

La ſaiſon qu'on choiſit tient encore beaucoup du préjugé; cependant il faut, autant qu'il eſt poſſible, éviter les trop grandes chaleurs, ſur-tout à cauſe du lit qu'on eſt quelquefois obligé de garder après l'opération, pourvû cependant que le malade n'en ſoit pas trop incommodé. On a coûtume de préférer le printems pour cette opération; mais, dans les cas de néceſſité, toutes les ſaiſons ſont indifférentes.

§. XI. *Deſcription de notre inſtrument.*

QUOIQUE le ſuccès des opérations de

Chirurgie dépende beaucoup plus de l'habileté de l'Opérateur que de la forme des inſtrumens qu'il emploie, cependant celle-ci y contribue & mérite une conſidération particulière dans l'hiſtoire des manipulations chirurgicales. On remarque généralement que plus les inſtrumens ſont ſimples, plus ils ont d'avantage dans la pratique. Il doit paroître bien étonnant, d'après cela, qu'on ſoit parvenu ſi lentement à cette ſimplicité dans les inſtrumens qu'on emploie pour l'extraction de la Cataracte. Je crois pouvoir aſſurer qu'aucun ne l'emporte à cet égard ſur celui qui a été imaginé par mon père, & dont il ſe ſert avec ſuccès depuis plus de trente-cinq ans. Il n'y a que le Docteur *Richter* qui l'ait décrit dans ſa *Diſſertation* publiée en 1770, d'après ceux qu'il s'eſt procurés chez le Coutelier de Londres; mais, comme il eſt naturel que l'Inventeur connoiſſe mieux ſon inſtrument que celui qui n'a fait que le copier, & qu'on doit attendre plus d'exactitude de ſa part que de celle de ſes Imitateurs, je vais en donner une deſcription détaillée, dans laquelle j'aurai occaſion de relever quelques erreurs qui ſe ſont gliſſées dans celle qui a été faite par le Médecin de Gottingue.

Cet

Cet inſtrument, qu'on peut nommer *cératotome* (*Fig.* 2.), plutôt qu'*ophtalmotome*, parce qu'il eſt deſtiné à couper la cornée tranſparente, reſſemble à une lancette à ſaigner; mais ſa lame a un peu moins de largeur & un peu plus de longueur; elle eſt droite, &, ſi quelquefois elle préſente une convexité preſqu'imperceptible, cela dépend uniquement de l'ouvrier; ſa convexité eſt trop conſidérable dans la Figure que Richter a donnée. La lame a dix-huit lignes de longueur, & trois dans ſa plus grande largeur; comme elle va toujours en décroiſſant de la baſe à la pointe, ce n'eſt que dans l'eſpace de quatre lignes environ depuis ſa baſe, qu'elle en a trois de largeur; mais à ſix lignes environ de ſa pointe, & vers le tiers de ſa longueur de ce côté, elle n'a plus qu'une ligne & demie de largeur.

Pour bien connoître la forme & l'utilité de cet inſtrument, il faut décrire les deux bords ou côtés avec plus de ſoin encore que ſa longueur & ſa largeur, parce qu'ils influent beaucoup dans l'opération. L'un des côtés de la lame, que j'appellerai inférieur (parce qu'il eſt ſitué ordinairement en bas dans l'opération), eſt tranchant ſur toute ſa longueur; à trois lignes de la baſe de la lame,

ce bord tranchant préſente une légère ſaillie qui annonce que la lame s'élargit un peu plus à ſon bord inférieur qu'à ſon bord ſupérieur, qui eſt preſqu'entièrement droit. Cette très-légère ſaillie du bord inférieur & tranchant de la lame ſuffit cependant pour favoriſer la ſection de la cornée qui s'opère ordinairement par la ſeule introduction de l'inſtrument, & ſans mouvemens particuliers, comme je le ferai voir plus bas. Le bord ou côté ſupérieur eſt, pour ainſi dire, partagé en trois portions. De la baſe à la pointe & ſur environ dix lignes de la lame, le bord préſente une ſurface mouſſe & très-légèrement applatie. La portion ſuivante, qui a environ ſix lignes & demie de longueur, eſt mouſſe & arrondie; l'œil prendroit cette ſeconde portion pour un tranchant, parce que la lame s'amincit beaucoup dans cet eſpace. Enfin l'extrémité de ce bord ſupérieur, dans la longueur d'une ligne & demie, eſt tranchante comme le bord inférieur, pour faciliter l'entrée & la ſortie de l'inſtrument par la cornée. Je ferai une réflexion ſur la ſaillie de notre inſtrument, qui paroît quelquefois plus grande qu'elle ne l'eſt réellement, lorſque l'ouvrier retrécit tout-à-coup la lame depuis ſon endroit le plus large juſqu'à ſa baſe.

Comme toute la lame ne ſert pas dans l'opération, & que, pour les cornées les plus larges, on en emploie tout au plus dix à douze lignes (ſi l'on a bien meſuré la largeur de la lame ſur l'étendue de la cornée, comme je le dirai en ſon lieu); la partie de la lame la plus voiſine du manche eſt de peu d'importance, & le Coutelier, en lui donnant plus ou moins de largeur du côté du manche, fait reſſortir plus ou moins la portion élargie de l'inſtrument; telles étoient ſans doute pluſieurs de celles que M. *Richter* s'eſt procurées chez le Coutelier de Londres, comme je le conjecture d'après le deſſein qu'il en a donné; d'autant plus que dans les Figures qu'il a fait exécuter, celle qui repréſente l'inſtrument plongé dans la cornée, eſt parfaitement ſemblable au nôtre, tandis que celui qui eſt iſolé, à une convexité conſidérable. La lame préſente, ſur le milieu de ſon plat, une eſpéce de renflement qui tient à ſon épaiſſeur; ce renflement n'a d'autre uſage que celui de donner un peu plus de force à l'inſtrument, afin qu'il ne puiſſe point plier. C'eſt donc mal-à-propos que M. *Richter*, en parlant de cette partie épaiſſe de la lame, aſſure qu'elle eſt deſtinée à éloigner l'inſtrument de l'iris, & à empêcher la bleſſure de cette mem-

brane (1). Lorſqu'on connoît ce qui arrive dans l'opération, on conçoit que ce renflement de la lame, loin de prévenir la bleſſure de l'iris, pourroit plutôt la favoriſer, en donnant un léger point d'appui à cette membrane, au-deſſous & au-deſſus duquel elle s'appliqueroit avec plus de force ſur ſes bords; mais cet inconvénient, qu'on évite toujours lorſqu'on a la dextérité néceſſaire pour faire cette opération, exiſte pour tous les inſtrumens quelconques, & n'eſt nullement à craindre lorſqu'on a recours au moyen que je décrirai plus bas. Cette épaiſſeur du milieu de la lame eſt faite dans l'intention de prévenir ſa rupture, qui pourroit arriver ſi l'on engageoit ſa pointe dans le bord de la ſclérotique, qui reçoit celui de la cornée. J'ai vu quelquefois l'inſtrument plongé trop obliquement, de ſorte que ſa pointe alloit toucher la ſclérotique, plier très-ſenſiblement par l'obſtacle que cette membrane dure lui oppoſoit; & il caſſeroit très-certainement dans cette circonſtance, ſi on ne le retiroit un peu pour changer ſa direction.

La lame de cet inſtrument doit être faite

(1) Faſcicul. de Cataract. pag. 26, Gottingue, 1770.

d'un acier bien trempé, & qui puiſſe prendre un tranchant fin & un poli très-doux.

Le manche dans lequel nous fixons la lame eſt à huit faces, alternativement grandes & petites, ou bien c'eſt un priſme à quatre faces, dont les quatre angles ſont coupés & légèrement arrondis. Cette forme nous a paru la plus utile, pour qu'il pût être fixé & retenu dans les doigts, & pour qu'il ne roulât point comme feroit un manche cylindrique. Il a communément trois pouces huit lignes de longueur, & deux à deux lignes & demie d'épaiſſeur. La lame y eſt engagée de manière que ſes deux faces & ſes deux bords ſoient dans le même plan que les faces larges du manche. Vers le milieu du côté de celui-ci, qui répond au bord ſuperieur & non tranchant de la lame, ſe trouve une petite marque faite d'une matière autre que le reſte du manche, qui y eſt incruſtée & qui devant être en haut, fait placer ſur le champ l'inſtrument dans la ſituation où il doit être pour l'opération. (*Voyez* les *Figures* & leur explication).

Le même inſtrument peut ſuffire pour les deux yeux, & il s'emploie également de la main droite & de la main gauche. On doit cependant en avoir pluſieurs, & ne jamais ſe

ſervir du même pour les deux opérations qu'on fait aux malades qui ont deux Cataractes qui doivent être opérées immédiatement l'une après l'autre. En effet, après la première opération, la lame n'a plus la même fineſſe, & eſt ſalie par une matière *onctueuſe* & comme *graſſe*, qui l'empêche de couper auſſi nettement, quelque ſoin qu'on prenne pour l'eſſuyer. Une obſervation conſtante nous a appris que cette matière *onctueuſe*, qui adhère à la lame, ne diſparoît & ne laiſſe celle-ci très-nette, & propre à une nouvelle opération, que quelques heures après qu'elle a ſervi à la première.

Telle eſt la forme de l'inſtrument inventé par mon père ; la deſcription exacte que j'en ai donnée en fait connoître la ſimplicité & les avantages. Il ne reſſemble à aucun des inſtrumens propoſés par d'autres Chirurgiens. Sa forme & ſon élargiſſement le rendent très-propre à faire, avec beaucoup de facilité & de ſûreté, la ſection de la cornée. Comme la la lame inciſe cette membrane à meſure qu'elle pénétre dans l'œil, l'humeur aqueuſe ne peût point s'échapper, ou bien il ne s'en écoule qu'une très-petite quantité. Il coupe par en bas, ne bleſſe point la paupière ſupérieure avec le bord ſupérieur, qui n'eſt point

tranchant, & fait la section juste, & telle qu'elle doit être faite. Il a sur celui de *la Faye*, avec lequel on l'a comparé mal-à-propos (1), le grand avantage d'être également éloigné de l'iris dans tous ses points, lorsqu'il a pénétré dans la chambre antérieure, & de ressortir facilement de la cornée vis-à-vis l'endroit où il est entré, avantage que doit nécessairement avoir une lame droite sur une lame courbe, telle que celle de *la Faye*. Je n'ai pas besoin de faire observer qu'il diffère beaucoup de celui de *Béranger*, dont la convexité, trop considérable dans le tranchant, s'oppose à la facilité de la section de la cornée, en repoussant & foulant cette membrane plutôt que de la couper. Ce dernier instrument a encore l'inconvénient de faire fuir l'œil avec force du côté du grand angle, & de présenter, par conséquent, la plus grande difficulté pour la sortie de la cornée.

§. XII. *Inutilité & inconvéniens des Ophtalmostats.*

Il est étonnant que la plupart des hommes

(1) Voyez *Guérin*, Maladies des yeux; *Janin*, Maladies de l'œil.

célébres, qui ont parlé de l'opération de la Cataracte, ayent compté au nombre de ſes principales difficultés, les mouvemens fréquens & quelquefois convulſifs de l'œil, & qu'ils ayent cherché des inſtrumens propres à le fixer. Une longue expérience nous a appris qu'on peut toujours s'en paſſer, & qu'avec de l'adreſſe on ſaiſit aiſément l'inſtant où l'œil s'arrête, comme je le dirai plus bas. Tous les inſtrumens imaginés pour fixer cet organe, joignent à l'inconvénient de rendre l'opération plus compliquée, plus déſagréable, plus effrayante pour le malade, plus embarraſſante pour celui qui opère, le danger d'irriter & de bleſſer l'œil; c'eſt pour cela que preſque toutes les perſonnes qui la pratiquent, même celles qui en ont imaginé de particulièrs, ont renoncé à ces inſtrumens; ainſi l'on a ſucceſſivement abandonné la *double errhine* de *Béranger*, la *tenaille* de *Guérin*, l'inſtrument de *Pope*, le *ſpeculum* de *Petit* & de *le Cat*, & beaucoup d'autres, dont je ne parlerai pas ici. L'aiguille percée de M. *Poyet* ne remplit pas du tout cet objet dans le moment où il le faut, puiſqu'on eſt obligé de percer d'un côté à l'autre la cornée pour qu'elle devienne capable de fixer

l'œil, en dégageant le fil (1); alors il eſt inutile d'employer aucun moyen pour produire cet effet, puiſque l'inſtrument qui ſert à inciſer cette membrane, ſert lui-même à fixer l'œil lorſqu'il a traverſé la chambre antérieure, & que la pointe eſt ſortie de la cornée; & en effet l'œil ainſi traverſé, peut être dégagé du grand angle où il ſe ſeroit caché, & ramené au côté où on le ſouhaite pour terminer plus facilement & plus convenablement l'inciſion.

La pique de M. *Pamard*, Chirurgien d'Avignon, ſur laquelle la plupart des inſtrumens imaginés depuis, ont été calqués, pourroit paroître moins ſuſceptible de reproches que pluſieurs des précédens; mais, ſi l'on obſerve attentivement ſes effets, elle n'en ſera pas exempte. La trop grande diſtance à laquelle l'opérateur eſt obligé de la tenir, la rendra plus difficile à diriger, & ne pourra que nuire à l'opération. A la vérité ce défaut a été corrigé dans l'inſtrument préſenté par M. *Rumpelt* (*Fig.* 12.); cet inſtrument décrit par *Feller*, en 1782 (2), n'eſt autre choſe qu'un doigtier au

(1) *Voyez* les Mém. de l'Acad. de Chir. tom. 2, pag. 353.

(2) *Voyez-en* la *Figure* dans un Traité de la Cataracte, imprimé à *Léipſick*, qui a pour titre *Libell. de Methodis*

bout duquel se trouve une pointe semblable à la pique de *Pamard*. On place ce doigtier

Suffus. oculor. curandi à Casa amata & Simone cultis. edit. à Christian Gothold Fellero, Lipsiæ, 1782. Voici comme Krausius s'exprime sur cet instrument, dans ses notes sur les *Instituts de Chirurgie de Platner*, article *de Suffusione*, page 709, Leypsick. 1783.

« Hastulam *Pamarti* applicatam generi cuidam digitalis fer-
» ruminando jussit jungi *Rumpeltus* Chirurgus dexterrimus.
» Digitale id digito medio aut annulari impositum mucronem
» hastulæ in eodem loco bulbi imprimit, dum interea digi-
» tus index manûs ejusdem palpebram inferiorem diducit.
» Similem quidem hastulam vel si mavis unum habet fer-
» ramentum quo *casa-amata* ad bulbum oculi stabiliendum
» utitur. Id bis flexum refert figuram litteræ romanæ S. in
» cujus capite est hastula illa. *Iconem apud Fellerum l. C.*
» *inspice*. Cuspis autem ferramenti imprimitur non in con-
» junctivâ sed in corneâ, eo quidem loco qui à conjun-
» ctivâ dimidiam lineam distat & punctum illud in quo
» cultellus corneam pertundit & ingreditur è diametro spe-
» ctat. Scalpellum Chirurgus ita promovet, ut is eo ipso loco
» corneæ ubi hastulai impressa est, è camerâ oculi egrediatur.
» Cavetur sic conjunctivæ, cujus, ut pote sensilioris, læsio
» alioquin inflammationem augere potest.

» *Rumpeltus*, Chirurgien très-habile, a fait souder la
» pique de *Pamard* à une espèce de *doigtier* (1). L'opérateur
» ayant mis le doigtier au doigt annulaire, ou au doigt du

[1] Digitale cum stylo in apice acutissimo, ad oculi bulbum in iis quibus oculus valdè mobilis est, sub operatione Cataractæ firmandum : sed perpauci sunt qui eodem utuntur. *Joannis Alexandri Brambilla instrumentarium Chirurgicum Austriacum*, 1782, pag. 75, *Fig.* 14, Tabul. XI.

au doigt *medius* ou annulaire. Si l'on pouvoit approuver aucun de ces inſtrumens, ce ſeroit ſans doute ce dernier qui ſeroit préférable, puiſqu'il laiſſe le doigt index libre pour pouvoir abaiſſer la paupière inférieure.

Quelques modernes ont penſé que l'uſage des ophtalmoſtats étoit très-propre à prévenir la ſection de l'iris, qui eſt à craindre dans la grande mobilité des yeux; mais l'expérience prouve que ces inſtrumens nuiſent plutôt qu'ils ne ſont utiles pour éviter cet accident.

Le plus ſimple & le plus ſûr moyen de ne

»milieu, implante la pique dans le globe, tandis que le » doigt index de la même main ſert à abaiſſer la paupière » inférieure. L'inſtrument dont ſe ſert *Caſa-Amata*, pour » fixer l'œil, a une pique ou une tige ſemblable. Cette tige » courbée en deux ſens oppoſés, repréſente une S romaine, » à l'extrémité de laquelle eſt la pique. *Voyez* la *Figure* dans » le Traité de *Feller*, *de Method. ſuffuſ. &c.* On implante la » pointe de cette tige, non dans la conjonctive, mais dans » la cornée, à une demi-ligne de la ſclérotique, & elle doit » correſpondre au point dans lequel le biſtouri perce & entre » dans la cornée. Le Chirurgien dirige ſon biſtouri de fa- » çon qu'il ſorte de la chambre antérieure par l'endroit de la » cornée où la pique a été implantée; il évite par-là de bleſ- » ſer la conjonctive, dont la ſenſibilité pourroit augmenter » l'inflammation ».

point bleſſer l'iris lorſque cette membrane enveloppe le *cératotome*, c'eſt de faire de légères frictions ſur la cornée, avec le doigt index, tandis que le doigt *medius* tient la paupière inférieure abaiſſée, & de pourſuivre l'inciſion en laiſſant le doigt appliqué ſur la cornée. On voit ſur le champ l'iris ſe contracter & quitter l'inſtrument. Si la main eſt employée à tenir l'ophtalmoſtat, on ne peut avoir recours à ce moyen, & l'on court le riſque de couper cette membrane. Quoique l'ophtalmoſtat de M. *Rumpelt* ſoit ajuſté au doigt *medius*, le doigt index, à cauſe de l'éloignement où il ſe trouve néceſſairement de la cornée, ne peut point ſervir à dégager l'iris du *cératotome;* quand même il en ſeroit plus rapproché, il n'en ſeroit pas plus utile. Pour que ce moyen réuſſiſſe, il faut que ce doigt, & même le doigt *medius*, ſoient entièrement libres, parce que, dans des cas où l'iris enveloppe fortement l'inſtrument, l'un & l'autre doigt deviennent quelquefois néceſſaires pour la dégager. Je n'ai pas beſoin de faire obſerver qu'outre ce déſavantage qui nous a toujours éloignés de l'uſage des différens inſtrumens propres à fixer le globe de l'œil, l'ophtalmoſtat de M. *Rum-*

petit partage encore les inconvéniens de tous les autres instrumens de cette espéce ; il complique l'opération : c'est une pointe de plus que le malade a à redouter ; s'il est entre les mains d'une personne peu adroite, il peut blesser l'œil, l'irriter, l'enflammer, & par une compression, quelque légère qu'elle soit, briser les cellules de la membrane de l'humeur vitrée ; cette membrane, dans quelques espéces de Cataractes, ayant la plus grande tendance à se déchirer.

J'ajouterai à ces détails quelques autres réflexions sur les instrumens propres à fixer l'œil en général. Je ferai remarquer d'abord la difficulté & la gêne considérables que doit causer à l'opérateur l'action délicate, précise & simultanée de ses deux mains, jointe à celle qu'il éprouve pour abaisser en même temps la paupière inférieure ; cet embarras peut sans doute donner lieu à beaucoup d'inconvéniens : il paroît certain que la pointe de cet instrument doit irriter & déchirer la membrane où elle est appliquée, si l'action qu'on exerce, par son moyen, est réellement suffisante pour fixer l'œil. En vain dira-t-on que la cornée est absolument insensible, & qu'il n'y a aucun accident à craindre de sa lésion, l'expérience journalière, les corps étran-

gers qui s'y fixent (1), le *cil* qui l'irrite, &c. réclament contre cette assertion. La conjon-

(1) Plusieurs Observateurs ont fait mention des corps étrangers fixés & implantés dans la cornée transparente. J'ai eu occasion d'en voir beaucoup, & ces corps sont plus fréquens qu'on ne le croit communément, sur-tout chez les ouvriers qui travaillent le fer & l'acier. Parmi ceux que je pourrois rassembler en assez grand nombre, si je traitois cet objet en particulier, j'en choisirai un très-piquant par sa singularité.

Septiéme Observation.

Mademoiselle Thaurin, rue du Jour, vint me consulter, en 1784, pour un petit enfant, son neveu, qui avoit à l'œil gauche une maladie assez singulière. On appercevoit au centre de la cornée une tache d'un blanc jaune, ronde & élevée comme une petite vessie; de cette tache partoient des vaisseaux variqueux, qui s'écartoient en forme de rayons. La cornée étant couverte en partie, privoit presqu'entièrement cet œil de la vue. Cet enfant avoit été traité par des Oculistes de la Capitale, qui avoient regardé cette maladie comme une phlyctène, & lui avoient conseillé beaucoup de remédes, sans aucun succés, pendant quelque mois. En examinant attentivement cet œil, je ne pus croire, à cause de la couleur jaune de la tache, que ce fût une phlyctène, & je pensai, d'après plusieurs autres cas que j'avois eu occasion de voir, que ce pouvoit être un corps étranger, d'autant plus que l'enfant ne souffroit pas beaucoup, que la lumière ne l'affectoit que légèrement, & que les remédes qu'on avoit employés, n'avoient produit aucun effet. Pour m'assurer de ce fait, je pris l'aiguille d'or dont je me sers dans l'opération de la Cataracte, & je touchai la tache à plusieurs re-

ctive, d'ailleurs, qui recouvre la cornée, comme on n'en peut douter, ſoit par la formation de l'onglet, ſoit par le prolongement de ſes vaiſſeaux variqueux, eſt très-ſenſible,

priſes, quoiqu'avec beaucoup de peine, à cauſe de l'indocilité de l'enfant. Après pluſieurs mouvemens de l'aiguille vers la baſe de la petite tumeur, je parvins enfin à la détacher & à l'enlever tout-à-fait de deſſus la cornée. En l'examinant, je reconnus aiſément que c'étoit une moitié de la coque dure qui enveloppe l'amande du millet, qui étant tombé dans l'œil de l'enfant, s'étoit implantée dans la cornée; de ſorte que le bord tranchant & la face concave de cette enveloppe adhéroient à cette membrane, tandis que ſa face liſſe & convexe faiſoit une légère ſaillie à l'extérieur. Cet accident étoit arrivé depuis environ quatre mois, dans le moment où l'enfant tournoit les yeux en haut de l'appartement & vers une cage, d'où l'oiſeau, qui y étoit renfermé, lançoit ſouvent ces tuniques du millet, en le briſant avec le bec, comme on ſait que les petits oiſeaux ont coutume de le faire. Cette coque s'étoit peu-à-peu enfoncée dans la cornée par les preſſions réitérées des paupières, & ſa couleur avoit trompé les perſonnes de l'art qui l'avoient traité. Après avoir extrait ce corps étranger, j'apperçus le creux qui ſe trouvoit au centre des vaiſſeaux variqueux, & qui préſentoit la place où ce corps avoit été logé. Quelques jours ſuffirent pour diſſiper ces vaiſſeaux. Je n'employai abſolument que de l'eau fraîche. Comme la cauſe qui avoit produit & qui entretenoit les vaiſſeaux variqueux, n'exiſtoit plus, ils ſe diſſipèrent d'eux-mêmes & en fort peu de temps. Il ne reſta aucune trace de cette maladie ſur la cornée, & l'enfant vit de cet œil auſſi-bien qu'avant l'accident.

& ſa bleſſure ne peut être indifférente ; de plus, la preſſion exercée en même temps dans deux ſens oppoſés, & par ces inſtrumens, & par le *cératotome*, déterminera l'humeur aqueuſe à s'échapper avec plus de rapidité qu'il ne convient, auſſi-tôt que celui-ci lui aura préparé une iſſue. Dans ce cas, l'iris ſe portant en avant, & enveloppant totalement l'inſtrument, on peut à peine éviter de la couper. L'inſtant où il ſeroit le plus important d'avoir l'œil fixé, eſt celui où le *cératotome*, ayant traverſé la chambre antérieure, doit être plongé dans le côté oppoſé de la cornée, pour achever l'inciſion de cette membrane ; mais alors la compreſſion n'exiſtant plus que du côté où eſt l'inſtrument deſtiné à fixer l'œil, cet organe, devenu libre, peut ſe tourner du côté du *cératotome*, comme nous l'avons éprouvé quelquefois dans les yeux convulſifs ; d'ailleurs, quand l'inſtrument eſt parvenu dans la chambre antérieure, & que l'humeur aqueuſe s'eſt écoulée, pour la plus grande partie, par la preſſion de l'ophtalmoſtat, la cornée, devenue flaſque, rend la ſortie du *cératotome* très-difficile, & l'uſage de l'ophtalmoſtat plus nuiſible qu'utile.

Il eſt prouvé, comme je le crois, qu'aucun de ces inſtrumens ne peut fixer l'œil dans le moment

moment où il eſt intéreſſant qu'il le ſoit, c'eſt-à-dire, pour diriger la ſortie du *cératotome ;* on ne peut abſolument les employer, lorſqu'on a déjà fait quelques opérations & qu'on en a reconnu tous les inconvéniens. Nous penſerons donc toujours que la réuſſite ſera d'autant plus conſtante, qu'on n'employera que peu d'inſtrumens, qu'on fatiguera moins l'œil, & qu'on opérera par la méthode la plus ſimple & la moins compliquée. Ces inſtrumens auront pu réuſſir quand ils auront été employés ſur des yeux naturellement peu mobiles, & qui n'entrent point en convulſion à leur approche ; mais alors il eût été bien préférable de s'en paſſer. Si, au contraire, on opère des yeux qui deviennent convulſifs auſſi-tôt qu'on les touche, alors l'application des *ferremens* devient preſque auſſi difficile que l'opération même ; il peut en arriver des déchiremens dans la conjonctive, ou dans la cornée, produits par la pointe de ces inſtrumens, pendant les mouvemens multipliés de ces organes. Enfin, la principale crainte de tous ceux qui ont propoſé les moyens de fixer l'œil, eſt la léſion de l'iris ; & je dois répéter ici que c'eſt une crainte d'autant plus mal fondée, que cet accident peut devenir beaucoup plus fréquent par l'u-

ſage des ophtalmoſtats. Si l'on a l'attention, lorſque cette membrane enveloppe le *cératotome*, de faire de légères frictions ſur la cornée, & de pourſuivre l'inciſion ſans s'arrêter, on n'eſt pas en danger de la bleſſer; dans ce cas, il faut bien ſe garder de retirer l'inſtrument & d'achever l'inciſion avec des ciſeaux. Le moyen de ſe débaraſſer de cette membrane ne nous a jamais manqué, & nous n'avons jamais été obligés de retirer notre *cératotome*. Je donnerai ici quelques obſervations pour prouver que, dans les yeux les plus mobiles & les plus convulſifs, on peut réuſſir très-bien, ſans fixer les organes par des inſtrumens quelconques, & que les ophtalmoſtats auroient été préjudiciables par la gêne qu'ils auroient occaſionnée.

Huitiéme Obſervation.

M. ***, Docteur en Droit, qui fut d'abord opéré, ſans ſuccès, de la Cataracte de l'œil gauche, par un Oculiſte de la Capitale, préſente un exemple de ces eſpéces d'yeux convulſifs dont je viens de faire mention, & ſur leſquels on peut néanmoins, & on doit même faire l'opération, ſans employer d'inſtrumens pour les fixer. L'œil droit, qui étoit également affecté de Cataracte, fut opéré par

mon Père, en 1784 ; il inciſa ſimplement la cornée, ſans toucher à la capſule, qu'il ouvrit enſuite avec l'aiguille d'or, en la portant en divers ſens. Ce malade avoit les muſcles des paupières & du globe fort irritables. Pendant l'inciſion de la cornée, l'humeur aqueuſe s'écoula rapidement ; l'iris enveloppa totalement le *cératotome ;* mais elle fut dégagée par les frictions légères ſur la cornée, & l'inciſion de celle-ci fut terminée heureuſement & ſans accident.

Dans cette opération, ſi la main avoit été embarraſſée par quelqu'inſtrument, il eût été impoſſible d'éviter la léſion de l'iris ; & c'eſt probablement la crainte de cet accident, qui ne permit pas à l'Oculiſte qui fit la première opération, de faire l'inciſion auſſi grande qu'elle auroit dû l'être, comme on peut en juger par la cicatrice de l'œil gauche. La difficulté que le cryſtallin eut, ſans doute, à ſortir dans cette première opération, fit naître des accidens fâcheux qui détruiſirent l'eſpoir & du malade & de l'opérateur. L'opération faite par mon Père eut un ſuccès complet, & ne fut ſuivie d'aucun accident.

Neuviéme Obſervation.

Madame * * * avoit également les muſcles

du globe de l'œil & des paupières très-disposés à entrer en convulsion à la moindre occasion. Cette Dame avoit une Cataracte complette à l'œil gauche, & fut opérée par un Oculiste de Paris. L'opération eut des suites très-fâcheuses pour la malade, puisqu'après des souffrances assez vives, cet œil tomba en suppuration. D'après ce que je pus recueillir du récit que cette Dame me fit sur les moyens qu'on employa pour lui faire cette opération, je jugeai que cet œil, entrant facilement en convulsion, l'humeur aqueuse s'écoula rapidement, dès que la cornée fut un peu ouverte, comme cela arrive assez fréquemment dans ce cas; alors l'iris n'étant plus soutenue, l'humeur vitrée qui, par la contraction des muscles droits, se portoit antérieurement, poussa cette membrane sur l'instrument; celui-ci s'en trouva tellement enveloppé, que l'opérateur, qui peut-être ne connoissoit pas le moyen de s'en débarasser, fut obligé de faire à la cornée une section trop petite pour éviter de couper l'iris. Les efforts & les tiraillemens nécessaires pour l'extraction du cristallin, par cette ouverture trop resserrée, ont, sans doute, excité une inflammation & des douleurs qui ont été suivies de la fonte de l'œil. Tel est le jugement que je puis por-

ter de cette opération, d'après le récit assez obscur que la malade & ceux qui étoient présens à l'opération, m'en firent, & d'après ce qui m'arriva quand je fis l'opération de l'œil droit. Cet œil fut dans un état convulsif, pendant quelques minutes ; mais, ayant saisi le moment où il étoit tranquille, je me bornai, dans le premier temps, à faire l'incision de la cornée seule. Quelque promptitude que j'aye mise à cette première opération, l'iris enveloppa mon cératotome entièrement; mais je m'en débarassai à l'aide de la friction sur la cornée que j'ai déjà conseillée. La section se trouva suffisamment large pour laisser sortir librement le cryſtallin, après que j'eus incisé la cryſtallo-antérieure, au moyen de l'aiguille d'or. Quinze jours après, la malade fut parfaitement guérie, & put lire facilement, même des caractères assez fins.

D'après ce que je viens d'exposer, je crois pouvoir assurer que si j'eusse eu la main droite embaraſſée par quelqu'instrument que ce soit, je n'aurois pu me débaraſſer de l'iris. Il m'auroit été difficile de faire l'incision assez grande, par la crainte de blesser cette membrane. Les compressions que j'aurois été obligé d'employer pour faire sortir le cryſtallin fort gros & très-ferme, par une petite ouverture, au-

roient excité une vive inflammation, des douleurs, & un dépôt dans l'œil; & la ſuppuration qui ſe ſeroit établie, auroit, ſans doute, détruit cet organe, comme cela a eu lieu pour l'œil gauche.

Dixiéme Obſervation.

M. F * *, propriétaire d'une maiſon rue des Noyers, avoit, comme les deux malades précédens, les yeux fort irritables. Les muſcles du globe & des paupières ſe contractoient ſi fortement que j'eus aſſez de peine à tenir avec le doigt la paupière ſupérieure, quand mon Père fit l'opération de l'œil droit, en 1779. On éprouva les mêmes difficultés que dans les cas précédens, & l'on employa les mêmes moyens pour les vaincre. La cornée fut inciſée ſans la capſule; on fit la ſection de celle-ci au moyen de l'aiguille: l'opération qui fut faite, en préſence de M. *Navier*, mon Confrère, eut un plein ſuccès. Le malade guérit au bout de douze jours, ſans aucun accident remarquable. L'œil gauche, qui avoit été opéré par un Oculiſte de cette ville, un an auparavant, éprouva des douleurs vives, & une inflammation très-violente. Ces accidens furent, ſans doute, la ſuite de la difficulté qu'on avoit eu à

extraire le cryſtallin. L'inciſion ſe trouva trop petite ; les compreſſions, néceſſaires pour l'extraction de la Cataracte, déterminèrent la ſuppuration & la deſtruction du globe.

Onziéme Obſervation.

Feu Madame la Princeſſe de Rohan-Guémené, que mon Père opéra avec ſuccès de la Cataracte à l'œil gauche, en 1776, offrit un exemple bien frappant, de cette extrême mobilité de l'œil. Ses yeux étoient très-grands & fort ſaillans ; la contraction des muſcles des paupières & celle des muſcles droits du globe, déterminèrent l'humeur vitrée à ſe porter en avant & à pouſſer l'iris antérieurement. La chambre antérieure de l'œil ſe trouva diminuée par cette légère convexité de l'iris, qui enveloppa le *cératotome ;* mais cette membrane ſe contracta promptement, & quitta l'inſtrument au moyen de légères frictions ſur la cornée. Comme le dos du *cératotome* ne coupe point, ainſi que je l'ai déjà fait remarquer, il eſt inutile de s'occuper à ſe débaraſſer de la portion de l'iris, qui enveloppe cette partie de l'inſtrument. Il convient de s'inquiéter uniquement de la portion tranchante. Le corps vitré, qui ſe préſenta pluſieurs fois à l'ouverture de la

cornée, ne put s'échapper, parce que la paupière supérieure fut fermée à mesure que l'extraction du cryſtallin avoit lieu, quand l'inciſion de la capſule s'achevoit au moyen de l'aiguille. Le cryſtallin ſortit alors aſſez facilement, quoiqu'il fût volumineux. Quinze jours après Madame la Princeſſe de *Rohan* fut parfaitement guérie, & parvint, au bout d'un mois, à lire les plus petits caractères, à l'aide des verres à Cataractes.

Les inſtrumens propres à fixer l'œil auroient beaucoup nui dans cette opération; ils auroient mis obſtacle au dégagement de l'iris, & ils auroient pu déterminer l'humeur vitrée à s'échapper, malgré la préſence du cryſtallin, qui auroit pu lui-même être entraîné, ce qui auroit été l'effet de la compreſſion que ces inſtrumens auroient exercée ſur le globe pendant l'inciſion de la cornée. Cette compreſſion ſuffit pour rompre la membrane du corps vitré, quand ce corps eſt volumineux, & quand il ſe porte en avant par la contraction des muſcles du globe. Il eſt des cas où cette contraction des muſcles du globe eſt ſi forte, que ſi l'on n'avoit la plus grande attention, en finiſſant l'inciſion de la cornée, de laiſſer tomber la paupiere ſupérieure, le cryſtallin, pouſſé par l'humeur vitrée, romproit ſa

capſule & ſuivroit immédiatement l'inſtrument qui finit la ſection. Il y auroit également une grande perte du corps vitré, qui, dans ce cas, ſort avec aſſez de rapidité, comme il arrive quelquefois dans l'opération des hydatides.

Douziéme Obſervation.

Feu M. le Cardinal de *Rohan*, Evêque de Strasbourg, étoit abſolument dans la même poſition que Madame la Princeſſe de Rohan. Ses yeux étoient fort difficiles à fixer, & ils entroient en convulſion à l'approche des moindres corps. Mon Père, qui avoit été appellé à Strasbourg pour Madame la Princeſſe *Poniatouska*, niéce du Roi de *Pologne*, fut conſulté par M. le Cardinal, qui étoit dans le deſſein de ſe faire opérer de l'œil droit. Cette opération, qu'il fit en préſence de pluſieurs Médecins de cette ville, préſenta les mêmes difficultés que les précédentes, & fut heureuſement terminée avec le ſecours des mêmes moyens. Il y eut ſeulement un petit ſtaphylome qui dura plus qu'il n'eut dû. Mon Père, obligé de revenir à Paris, après trois ſemaines de ſéjour à *Strasbourg*, avoit conſeillé de ne rien mettre ſur l'œil, ſçachant, par une longue expérience, que l'air & le

frottement des paupières détermineroient bientôt la réduction de cette hernie. La perſonne qu'il avoit laiſſée auprès de M. le Cardinal pour faire exécuter ce conſeil, voulant abſolument ne point paroître inutile, crut devoir appliquer des compreſſes ſur l'œil, & employer différens autres moyens qui ne firent que tourmenter le malade, & retarder la réduction; celle-ci ſe fit d'elle-même, lorſqu'on eut abandonné les remédes, comme mon Père l'avoit annoncé. Ce petit accident n'empêcha pas M. le Cardinal de lire auſſi-bien qu'on peut le déſirer, avec le ſecours d'un verre, & ſix ſemaines après l'opération.

§. XIII. *Manuel de l'Opération dans les cas ordinaires.*

Le malade étant jugé dans le cas de l'opération, & ayant été diſpoſé comme je l'ai dit, on le fait aſſeoir ſur une chaiſe baſſe, à un jour qui ne ſoit pas trop vif, parce que, pour l'inciſion de la cornée même, un jour médiocre eſt plus favorable, & que d'ailleurs le malade eſt plus tranquille, comme nous l'avons toujours obſervé; ſecondement, lorſqu'il eſt queſtion d'extraire le cryſtallin, il eſt

essentiel que la pupille ne se resserre pas trop, & c'est l'effet que produiroit une vive lumière sur la partie contractile de l'iris. (1). On couvre l'œil sain d'une compresse retenue par un bandeau ; un aide, placé derrière,

(1) Je n'entre point ici dans la discussion anatomique relative à la nature de cette partie contractile de l'iris. Je ne parle point des muscles constricteurs & dilatateurs de cette membrane, admis par plusieurs Anatomistes ; il est beaucoup plus vraisemblable que son mouvement tient à son tissu vasculaire & nerveux, qu'à de véritables fibres musculaires qui n'ont pas été observés par les plus illustres Anatomistes. *Voyez* sur cette discussion anatomique [1], *Duverney*, [2] *Morgagny*, [3] *Mery*, [4] *Winslow*, [5] *Ferrein*, [6] *Haller*, [7] *Zinn*, [8] *Warner*, [9] *Porterfield*, [10] *Sénac*, [11] *Mauchart*.

[1] Histoire de l'Académie des Sciences, 1678, pag. 247, *in*-4.

[2] Adversar. anat. vj. animadv. 69, 70, pag. 227, Venetiis, *in-fol.* 1762.

[3] Mém. de l'Académie des Sciences, 1704. pag. 261.

[4] Mém. de l'Académie des Sciences, 1721, pag. 318.

[5] Mém. de l'Académie, &c. 1741, pag. 381.

[6] Herman. Boerh. Prælect. Academ. tom. 4, pag. 107, *in*-12, Leyde, 1758.

[7] Descript. anat. ocul. human. pag. 91, Gottingue, 1755.

[8] Description of the human eye, pag. 67.

[9] A treatise on the eye the manner and phœnomena of vision. Edimburgh. 1759, vol. 1, pag. 153, *in*-8.

[10] L'Anatomie d'Heister, avec des Essais de Physique, *in*-8. pag. 692, Paris, 1735.

[11] Dissertat. de Mydriasi, seu pupillæ præter natur. dilatatione, Tubing. Mart. 1745, pag. 51, §. 26.

tient la tête du malade & l'appuie ſur ſa poitrine ; il ſouléve, avec le doigt index de la main qui n'eſt point occupée à fixer la tête, la paupière ſupérieure de l'œil à opérer, & tient le tarſe aſſujetti avec l'extrémité du doigt contre le bord ſupérieur de l'orbite. Pour réuſſir à cette manœuvre & pour fixer convenablement la paupière ſupérieure, l'aide doit avoir ſoin de relever la peau au-deſſus de l'orbite, & de faire pliſſer fortement les tégumens qui ſoutiennent les ſourcils ; par ce moyen, il découvre en entier l'œil ; il évite de preſſer ſur le globe ; il ne gêne en rien celui qui opère, & il fixe tellement la paupière, qu'elle ne peut faire aucun mouvement (1).

L'opérateur s'établit ſur une chaiſe un peu

(1) Il eſt néceſſaire, autant que cela ſe peut, que la perſonne qui aide celle qui fait l'opération, ſoit elle-même inſtruite & dans le cas d'opérer. Un pareil aide eſt ſeul capable de ſuivre les mouvemens, & d'obéir, en quelque ſorte, à l'intention de celui qui opére, d'ouvrir, d'écarter & fermer la paupière comme il convient ; en un mot, d'exécuter les différens mouvemens capables de favoriſer & de faciliter l'opération dans différens temps. Je puis aſſurer que, lorſqu'on eſt aidé par des perſonnes inſtruites, & elles-mêmes au fait de l'opération, on éprouve beaucoup moins de difficultés, & que ſans cela l'on eſt ſouvent fort embarraſſé.

plus haute que le malade. Comme les yeux ſe tournent conſtamment vers le lieu le plus éclairé, l'opérateur a ſoin de placer ſon malade obliquement vers une fenêtre, de façon que l'œil à opérer ſe tourne du côté du petit angle, & rende plus facile la ſortie de la pointe de l'inſtrument au côté oppoſé à celui par lequel il eſt entré. Il place près du malade une chaiſe ſur laquelle il appuie le pied droit; le genou qui, dans cette poſition, ſe trouve plus élevé, ſert à ſoutenir le coude du bras droit, & à mettre la main à la hauteur de l'œil à opérer (1). L'opérateur prend alors le *cératotome* de la main droite, ſi c'eſt l'œil gauche qu'il doit opérer, & *vice verſâ;* il le tient comme une plume à écrire; il poſe ſa main & l'aſſure au côté externe de l'œil, en plaçant le petit doigt un peu écarté des au-

(1) Je regarde cette ſituation comme la plus avantageuſe & comme devant être préférée à celles qu'on pourroit propoſer. Premièrement, en ce qu'elle met l'opérateur parfaitement à ſon aiſe, & les perſonnes de l'art, inſtruites, ſavent combien il eſt eſſentiel, pour le malade, que celui qui opère ait toutes les facilités qu'il peut déſirer. Secondement, les autres poſitions qu'on pourroit donner aux malades, ne préviennent pas les accidens qui peuvent ſurvenir pendant l'opération, plus que celle que je viens de recommander. C'eſt ce qu'une expérience conſtante nous a appris.

tres, ſur le bord de l'orbite. Dans cette poſition, & ayant pris ce léger point d'appui, il ne ſe preſſe point de faire l'opération, & il attend que l'œil, ordinairement très-agité par les préparatifs, ſoit en repos; ce qui arrive toujours après quelques inſtans, & rend inutiles les inſtrumens propoſés pour fixer l'œil, comme je l'ai dit fort en détail.

Lorſque l'œil eſt en repos, & tourné vers le petit angle, ce qu'on a ſoin de recommander au malade, de façon qu'on puiſſe voir avec facilité le point de la cornée par lequel la pointe de l'inſtrument doit reſſortir; alors l'opérateur plonge l'inſtrument dans la partie ſupérieure & un peu externe de la cornée, à un quart de ligne de la ſclérotique, de ſorte que la lame ſoit dirigée obliquement de haut en bas & de dehors en dedans, dans le plan de l'iris. L'opérateur abaiſſe en même temps la paupière inférieure, par le moyen des doigts index & *médius*, qu'il tient légèrement écartés l'un de l'autre, & il doit avoir l'attention la plus ſcrupuleuſe, de ne faire aucune compreſſion ſur le globe, & de le laiſſer parfaitement libre; ce qui eſt le moyen le plus ſûr de diminuer ſa mobilité & de le fixer. (*Voyez* la *Figure* 4, qui repréſente la ſituation de l'inſtrument dans le moment où l'on perce la cornée.

Quand l'inſtrument, après avoir pénétré dans la cornée, arrive vis-à-vis de la pupille, on plonge ſa pointe dans cette ouverture par un léger mouvement de la main en avant, on inciſe la capſule du cryſtallin avec la pointe du *cératotome*; puis, par un autre léger mouvement oppoſé au premier, on la dégage de la pupille; on traverſe la chambre antérieure; on ſort vers la partie inférieure de la cornée, un peu du côté du grand angle, à la même diſtance de la ſclérotique, que celle à laquelle on a percé la cornée par en haut; &, continuant de pouſſer l'inſtrument, on achéve ainſi l'inciſion de la cornée le plus près poſſible de la ſclérotique. Si l'on dirige convenablement le *cératotome*, ſi l'on ſe ſert à propos des deux doigts index & *médius* de la main oppoſée, la ſection ſe trouvera grande, ſemi-circulaire, & aſſez près de la ſclérotique, comme cela doit toujours être.

Quand on fait l'inciſion de la cornée très-près de la ſclérotique, il arrive aſſez ſouvent qu'il ſort du ſang. Cela ne doit point du tout inquiéter. Ce ſont quelques-uns des vaiſſeaux ſanguins de la conjonctive, qui rampent au bord de la cornée, & qui ſe trouvent inciſés en même temps que cette tunique. Cette très-légère ſaignée locale ne peut être que

très-avantageuſe, bien loin de faire craindre aucun accident. Je ſuis tellement perſuadé que cela peut être utile, que je tâche, autant qu'il eſt poſſible, de diriger l'inciſion de la cornée très-près de la ſclérotique, pour réuſſir à inciſer ces vaiſſeaux & à les dégorger légèrement. Il m'a même paru que, très-ſouvent, cela évitoit des inflammations: au reſte il ne faut pas intéreſſer la ſclérotique.

Si le bord ſupérieur de l'orbite eſt fort ſaillant, & que l'œil ſoit fort petit & fort enfoncé dans la cavité orbitaire, il ſeroit fort difficile de faire l'inciſion preſque perpendiculaire, parce que le coronal gêneroit, & obligeroit de tenir l'inſtrument trop obliquement, par rapport au plan de l'iris. Il ſeroit impoſſible de ſortir de la cornée à la diſtance convenable. Dans ce cas, il faut diriger & tenir l'inſtrument beaucoup moins perpendiculairement; mais, cependant, il ne doit point être horizontal.

L'iris eſt convexe dans les yeux de quelques perſonnes. Chez ces malades, la chambre antérieure ſe trouve conſidérablement diminuée, & la ſection de la cornée en devient plus difficile. Il eſt preſqu'impoſſible de la terminer convenablement, de lui donner l'étendue qu'elle doit avoir, ſans bleſſer l'iris, à moins qu'on n'employe à propos les fric-

tions

ctions que j'ai déjà indiquées plusieurs fois. Par ce moyen, on la dégage de la lame du *cératotome*, qu'il est presqu'impossible qu'elle n'enveloppe pas pendant l'incision de la cornée. Cette convexité de la cornée s'observe chez les personnes dont le cristallin est sous forme d'hydatide; cependant j'ai eu occasion de la remarquer, assez rarement à la vérité, quoique le cristallin fût dans son état ordinaire pour le volume, à l'opacité près. J'ai même observé cette saillie de l'iris après l'extraction de la lentille opaque. Dans le plus grand nombre des individus, l'iris est plane; c'est ce que *Vesale* paroît avoir remarqué le premier; tous les Anatomistes, depuis *Galien*, ayant regardé l'iris comme convexe dans l'état naturel. Ce fait a été mis hors de doute par M. *Petit*, dans les Mémoires de l'Académie Royale des Sciences, années 1723 & 1728.

Le bruit qui se fait entendre lorsqu'on incise la cornée de quelques malades, & la difficulté qu'on éprouve à continuer la section de cette tunique, donnent lieu aux personnes qui pratiquent depuis peu de temps cette opération, d'accuser leur instrument, dont le tranchant ne leur paroît point assez affilé: mais c'est à tort; car la cornée, est quel-

quefois ſi dure & ſi coriace, que l'inſtrument le plus tranchant a beaucoup de peine à la couper. J'ai éprouvé fort ſouvent cette réſiſtance, & j'ai trouvé que le nom de *cornée* avoit été donné à cette membrane, avec beaucoup de raiſon, à cauſe de ſa reſſemblance avec la corne. Lorſqu'on éprouve cette difficulté, il eſt très-eſſentiel de ne point employer de force pour finir l'inciſion. Il eſt auſſi fort important de ne pas tirer l'inſtrument en avant, ni en bas; ce ſeroit le moyen de mal terminer la ſection, qu'on courroit riſque de faire trop petite. Il faut, dans ce cas, pouſſer uniquement l'inſtrument ſelon la direction qu'on lui a donnée, ſans employer de force. Le doigt index & *medius* ſervent alors très-utilement pour terminer l'inciſion, en donnant un point d'appui au tranchant, au moyen de l'ongle ſur lequel on l'acheve (1).

(1) Cette tunique, qui eſt compoſée de pluſieurs feuillets appliqués les uns ſur les autres, peut être ſéparée de la ſclérotique. Quelques Anatomiſtes ont prouvé par-là, qu'elle ne lui étoit que contigue & non continue. Il ſemble qu'elle ſoit douée de peu de ſenſibilité dans l'état ſain; mais elle devient très-ſenſible lorſqu'elle a été léſée par l'inſtrument tranchant, & encore plus par les inſtrumens piquans. Peut-

L'inciſion de la capſule du cryſtallin, faite par ce procédé, forme un lambeau qui eſt en petit ce que celui de la cornée eſt en grand. Cette méthode a de grand avantages, & eſt utile en ce qu'elle eſt plus expéditive, & fait en un temps ce que par les autres méthodes on ne fait qu'en deux ou trois repriſes. On doit donc moins fatiguer l'œil, & eſpérer plus de ſuccès par cette méthode ſimple que par celles qui, plus compliquées par le nombre des inſtrumens qu'on emploie, doivent entraîner après elles plus d'accidens & empêcher plus ſouvent la réuſſite. En effet, moins on introduit d'inſtrumens dans l'œil, moins on le fatigue, moins on l'irrite, & moins on a à craindre de ſuites fâcheuſes, qui dépendent fort ſouvent de cette irritation. L'œil eſt un organe ſi délicat & ſi ſenſible, que les tourmens qu'on lui fait éprouver ne ſont jamais exempts de danger ; & ſi malgré cela il arrive que des opérations réuſſiſſent, ce n'eſt qu'à l'heureuſe conſtitution des malades que ce ſuccès eſt dû.

L'inciſion de la cornée n'eſt pas ce qui pré-

être cette ſenſibilité eſt-elle due à la conjonctive, qui la recouvre. Quoiqu'il en ſoit, la léſion de cette membrane n'eſt point abſolument indifférente.

ſente le plus de difficulté. L'extraction du cryſtallin faite avec ſuccès, ſur-tout dans le cas de complication, prouve bien mieux la dextérité d'un opérateur, & demande beaucoup plus de connoiſſance de ſa part.

La ſection de la cornée, faite ainſi que je l'ai propoſée, procure beaucoup d'avantage; on ne riſque point de bleſſer la caroncule lacrymale, la veine angulaire, de piquer le nez, la conjonctive, ſur-tout lorſqu'il y a une rétraction en arrière, comme il arrive quelquefois dans les yeux qu'on opère, principalement quand les malades ſont fort agités. Tous ces accidens ſont à craindre dans l'opération faite horiſontalement, ſelon la direction des petit & grand angles de l'œil. Notre méthode prévient auſſi la trop prompte effuſion de l'humeur aqueuſe, ce qui eſt un point important; car, lorſque cela arrive, l'iris venant à ſe préſenter, & enveloppant le *cératotome*, on court riſque de couper cette membrane, ſur-tout ſi l'on n'eſt pas prévenu qu'à l'aide des frictions légères, on la fait toujours retirer; elle préſente encore l'avantage de permettre une plus grande inciſion, &, en facilitant la ſortie du cryſtallin, de faire éviter l'irritation qui pourroit réſulter de la difficulté que cette extraction préſente dans les autres

méthodes ; mais un des avantages les plus considérables de cette manière d'opérer, c'est que l'incision se trouvant du côté du petit angle, est en grande partie recouverte par la paupière supérieure. De cette manière, les lèvres de la plaie étant constamment rapprochées l'une de l'autre, leur réunion est plus prompte, la cicatrice moins apparente, & les staphylomes moins fréquens. Lorsqu'au contraire, l'incision de la cornée est horizontale, les paupières venant à se gonfler, & celle d'en haut pressant la cornée, la lèvre supérieure de l'incision se retire ou s'élève, tandis que la paupière inferieure, comprimant & portant en dedans la lèvre inférieure de la plaie, tend ainsi à les éloigner l'une de l'autre, & s'engage souvent dans leur intervalle ; l'air qui pénètre alors entre les lèvres de l'incision, les desséche, les fait devenir calleuses, rend la réunion plus difficile & plus lente, la cicatrice plus difforme, & il en résulte une irritation constante qui peut entraîner une foule d'accidens, & donner beaucoup plus fréquemment naissance à des staphylomes ; enfin l'humeur vitrée n'a pas autant de facilité à s'écouler dans notre méthode que dans la section horizontale.

§. XIV. *Manière particulière d'inciſer la capſule dans quelques cas.*

QUELQUEFOIS le *cératotome* ne peut entamer la capſule ſur le champ. A la vérité en inſiſtant on y réuſſiroit; mais comme il ſeroit nuiſible de laiſſer long-temps l'inſtrument dans l'œil, il eſt préférable alors de continuer à inciſer la cornée pour ouvrir enſuite la capſule, par le moyen que j'indiquerai. On évitera par-là que l'humeur aqueuſe ne s'écoule trop promptement, & que l'iris n'enveloppe l'inſtrument. Telle eſt la raiſon du ſuccès que mon père a obtenu dans le cas ſuivant, en ouvrant la capſule avec un autre inſtrument que le *cératotome*.

Treiziéme Obſervation.

Madame *Rood*, qui demeuroit ſous la Bourſe à *Amſterdam*, & que mon père opéra en 1761, préſente une de ces complications & de ces réuſſites aſſez extraordinaires. Cette Dame, qui étoit affligée d'une Cataracte à l'œil gauche depuis long-temps, vint conſulter mon père, qui fit cette opération en préſence de MM. *Camper* & *Hovius*, célébres

Médecins. Cet œil étoit peu saillant, la cornée étoit assez grande, la pupille jouissoit de peu de mobilité, le cryſtallin étoit très-opaque, la capsule antérieure fort blanche, & ressembloit à un morceau de *papier*, qu'on auroit appliqué sur l'iris; elle étoit d'ailleurs fort dure, & adhérente à l'uvée. Quand le *cératotome*, après avoir percé la cornée, fut parvenu dans la pupille pour inciser la capsule, on vit, avec surprise, que la pointe très-aiguë de cet instrument, au lieu d'entamer cette enveloppe, glissoit dessus, tant elle se trouvoit *coriace*. Dans cette circonstance, il auroit été nuisible d'insister plus long-temps à vouloir la couper de cette manière, parce que l'humeur aqueuse auroit pu s'écouler, & l'iris envelopper l'instrument. Quoique ces accidens n'ayent pas de grands inconvéniens, on doit cependant les éviter; la pointe du *cératotome* d'ailleurs, par les différens mouvemens, nécessaires pour pouvoir entamer la capsule, auroit pu s'engager dans l'iris & la blesser. On poursuivit donc la section de la cornée seule. Celle-ci terminée, il fallut, avec une aiguille propre à cet usage, détruire antérieurement cette capsule, en l'agitant en différens sens; ce qui fut assez long & pénible à cause de sa dureté & de

ſon adhérence à l'iris. Cette capſule détruite avec le plus grand ſoin, parce qu'elle étoit opaque, il fallut extraire le cryſtallin; mais ce corps n'obéiſſoit pas aux légères compreſſions qu'il convient d'employer. A la vérité il préſentoit ſon biſeau ſupérieur, & ſortoit par la pupille preſqu'entiérement. La capſule poſtérieure, qui étoit collée à ce corps, adhéroit elle-même fortement à la membrane de l'humeur vitrée, par une partie de ſa circonférence. A chaque preſſion le cryſtallin ſe préſentoit, & on voyoit à la partie poſtérieure & inférieure de ce corps, une petite veſſie qui y adhéroit fortement, & qui étoit formée par la membrane *hyaloïde;* alors mon père prévint MM. *Camper* & *Hovius* qu'il y auroit néceſſairement une perte du corps vitré; en effet, en faiſant faire au cryſtallin une révolution ſur lui-même, il en fit l'extraction. On apperçut ſur ce cryſtallin la capſule poſtérieure opaque, & collée ſur lui; à ſa partie moyenne paroiſſoit le lambeau de la membrane du corps vitré, qui avoit préſenté cette petite veſſie. Il y eut, comme on l'imagine bien, une effuſion aſſez conſidérable de l'humeur vitrée, quoique la paupière ſupérieure eût été ſubitement fermée. Cependant cette Dame ne ſouffrit aucune

douleur, n'éprouva ni inflammation, ni staphylome, malgré que l'opération eût été longue & laborieuse. Cette Dame au reste vit parfaitement de cet œil.

Quatorziéme Observation.

Mademoiselle *Marinier*, que j'opérai rue de la Verrerie en 1784, me présenta la même dureté, la même résistance dans l'incision de la capsule antérieure. Il y eut cette différence, avec l'observation précédente, que je n'essayai pas de l'entamer avec le *cératotome*. La couleur de cette capsule, qui étoit d'un blanc extrêmement vif, l'ancienneté de la maladie, & sur-tout l'extrême agitation de la malade, me décidèrent à ne faire l'incision de la capsule, qu'après avoir fait la section de la cornée. J'ajouterai que cette malade avoit les yeux fort saillans, les pupilles très-resserrées, quoiqu'assez mobiles. Ayant terminé l'incision des deux cornées très-heureusement, malgré la grande mobilité des yeux, il fut question d'ouvrir les capsules ; je commençai par celle de l'œil gauche : l'aiguille d'or, fort tranchante, ne put inciser cette membrane ; & quoique je la portasse en différens sens, je ne pus l'entamer. J'aban-

donnai alors cette manœuvre, de crainte que ces preſſions, quoique légères, ne parvinſſent à dilacérer la capſule poſtérieure, à déchirer la membrane *hyaloïde*, & à plonger le cryſtallin dans le corps vitré. Je ſubſtituai le petit crochet en forme d'hameçon; alors avec ſon extrêmité très-aiguë, je parvins à ſaiſir cette capſule, &, par de légers mouvemens, à la détacher de ſa circonférence. Par ce moyen je l'enlevai preſqu'entière; ce qui étant achevé, je procédai à l'extraction du cryſtallin. Mais il arriva pareil phénomène que dans l'opération précédente; le cryſtallin ſe préſentoit plus d'à moitié, & paroiſſoit retenu par ſa partie poſtérieure & inférieure. On appercevoit une petite véſicule produite par la membrane *hyaloïde*. Je répétai pluſieurs fois les compreſſions, & le cryſtallin chaque fois ſe préſentoit preſqu'en entier, ſuivi de cette petite veſſie. Inſtruit par l'obſervation précédente, j'avertis un ami de la malade, qui ſe trouvoit préſent, qu'il s'écouleroit un peu d'une humeur dont on doit éviter, autant qu'il eſt poſſible, l'effuſion. D'après cela je fis faire au cryſtallin une révolution ſur lui-même; cette veſſicule ſe déchira, le cryſtallin ſortit, & entraina une partie du corps vitré, dont je prévins une perte plus conſidé-

rable, en fermant très-promptement les paupières, & en appliquant une compresse & un bandeau, tandis que je faisois l'extraction du cryſtallin de l'œil droit. Je n'essayai point à entamer la capsule de celui-ci avec l'aiguille; mais j'employai d'abord le petit crochet, avec lequel je déchirai en plusieurs sens cette capsule, qui étoit très coriace. Je ne pus l'enlever entière comme l'autre, mais j'enlevai les lambeaux avec une petite pince, avant d'extraire le cryſtallin. Dans l'extraction de ce corps, j'observai cette même adhérence de la membrane *hyaloïde*, quoique moins considérable que dans l'autre œil. Il y eut également un écoulement de l'humeur vitrée, mais moins abondant que de l'œil gauche.

Ayant pansé la malade, je la fis mettre au lit la tête fort basse. Il survint quelques douleurs les premiers jours, sur-tout à l'œil gauche, qui avoit été le plus fatigué. Je fus obligé d'employer quelques saignées pour les calmer, ainsi que les délayans & rafraîchissans, dont on fait usage dans ces cas. Au bout de quelques jours je lui entr'ouvris les yeux: la malade distingua assez bien tous les objets, quoique moins bien de l'œil gauche. En examinant cet œil, j'apperçus un léger trouble dans l'humeur aqueuse & la cornée; l'iris

avoit une foible couleur verdâtre qui me fit craindre un hypopion. Pour éviter cet accident, j'employai quelques ſaignées du pied, je fis obſerver une diéte exacte, & appliquer un large emplâtre véſicatoire. Ces moyens me réuſſirent; cet œil alla de mieux en mieux tous les jours, & la malade, quelques mois après, put lire avec le ſecours des lunettes à Cataractes, malgré la perte de l'humeur vitrée & tous les contretemps qui ſurvinrent.

Quelquefois la cryſtallo-antérieure ſe trouve opaque, conjointement avec le cryſtallin. On connoît cette eſpéce de Cataracte compliquée, à la préſence de points ou de taches plus blanches & plus grandes dans une partie que dans l'autre. Ces taches peuvent à la vérité ſe rencontrer auſſi dans le cryſtallin, ſans que la capſule ſoit altérée; mais alors elles paroiſſent plus profondes, tandis que celles de la capſule paroiſſent plus antérieures, & comme détachées du cryſtallin, qui, aſſez ordinairement, eſt uniformément blanc, & bouche exactement la pupille lorſque ſa capſule antérieure eſt opaque. Pour que l'opération ait du ſuccès dans ce cas, il convient de la pratiquer de la manière ſuivante.

Après avoir fait la ſection de la cornée,

on n'inciſe point la cryſtallo-antérieure, comme dans les cas ordinaires; on ſubſtitue au *cératotome* de petites pinces qu'on introduit dans la pupille (1); on ſaiſit légèrement la capſule avec leur extrêmité; on la détache ſucceſſivement, dans toute ſa circonférence, des adhérences qu'elle peut avoir contractées avec les parties environnantes, & on fait en ſorte de l'enlever en entier. Cette pratique ne m'a jamais paru entraîner de grandes difficultés dans les malades que j'ai opérés de ſemblables Cataractes. La capſule antérieure étant ſortie, on extrait alors le cryſtallin. Si l'on faiſoit d'abord l'extraction de ce corps, la capſule opaque ſeroit plus difficile à enlever, ſur-tout ſans déchirer la membrane *hyaloïde*, & donner iſſue par-là à l'humeur vitrée; d'ailleurs on ne ſeroit pas sûr de détacher la *cryſtalloïde* antérieure ſi exactement qu'il n'en reſtât quelques parcelles toujours nuiſibles à la vue. Par le procédé que j'indique, elle s'enlève d'autant plus facilement, que le cryſtallin ſert de point d'appui pour la mieux ſaiſir, & qu'on ne riſque point de déchirer la membrane du corps vitré ſur laquelle les parcelles de la capſule s'appliquent quand le cryſtallin eſt extrait.

(1) *Voyez* la forme de ces pinces, *Fig.* 11.

Quinzième Observation.

M. *de Montgirod*, Négociant, vint de Lyon à Paris, en 1784. Quelques jours après son arrivée, il me consulta pour deux Cataractes; celle de l'œil droit étoit complette, & me présenta les signes d'une opacité à la capsule antérieure; l'œil gauche ne me sembla pas être affecté de la même complication. Comme le malade se décida à se faire opérer des deux yeux, je commençai par l'œil gauche, qui ne me parut avoir que le cryſtallin opaque. Je fis l'incision de la capsule en même temps que celle de la cornée, & au lieu de terminer sur le champ par l'extraction du cryſtallin, je commençai l'opération de l'autre œil (1); je n'incisai que la cornée de

(1) Je n'ai point encore parlé de cette méthode, que nous employons constamment lorsqu'il y a deux yeux à opérer en même temps; elle consiste à ne point extraire le cryſtallin, immédiatement après la section de la cornée du premier œil qu'on opère, & à inciser la cornée de l'autre avant de terminer l'opération du premier. Quand les deux incisions des cornées sont faites, on extrait le cryſtallin de l'un & l'autre œil successivement. Nous avons toujours remarqué que cette pratique réussit mieux que lorsque l'extraction du cryſtallin se fait à un œil avant la section de l'autre; & l'expérience nous a appris que le malade est infiniment plus tranquille & se contient mieux.

celui-ci pour pouvoir extraire la capsule entière, comme je l'ai recommandé. Je fis ensuite l'extraction du cryſtallin de l'œil gauche; mais ayant apperçu les parcelles de la capsule que j'avois incisée, manifeſtement opaques, ce que je n'avois pas ſoupçonné, je fus obligé d'y porter les pinces & d'en extraire les lambeaux les uns après les autres; ce qui me préſenta de grandes difficultés, & me fit craindre d'entamer la membrane *hyaloïde* ſur laquelle les parcelles de la capsule ſe colloient. Il y eut même une petite portion du corps vitré qui s'échappa pendant cette opération délicate, malgré toutes les précautions que j'employai. Au reſte, le malade vit aſſez bien de

---

Lorſqu'on fait l'opération entière à un œil, & qu'on paſſe enſuite à celle de l'autre, les malades éprouvent plus d'accidens dans la dernière; tandis qu'en pratiquant la méthode que je viens d'indiquer, je n'ai jamais obſervé autant d'indocilité de la part du malade, ni autant de difficulté dans l'opération. La raiſon de ce phénomène nous paroît être qu'un œil opéré éprouve des changemens & des altérations dans le moment où l'on agit ſur l'autre œil, en raiſon de la ſympathie & de la ſimultanéité des mouvemens & de l'action qui régnent entre ces deux organes. J'ai encore obſervé, qu'en cachant même l'œil entièrement opéré, les mouvemens avoient encore lieu, ſans doute à cauſe que l'agitation ſecrete du malade, qui a apperçu les objets, au moyen de cet œil, eſt plus conſidérable dans cet état.

cet œil, dont la pupille reſta ſeulement un peu déformée. L'autre œil me donna beaucoup moins de peine, parce que je m'attendois à ce qui devoit arriver; en effet, n'ayant point inciſé la capſule, je pus la ſaiſir plus facilement avec les pinces, en raiſon du point d'appui fourni par le cryſtallin; & au moyen des petits mouvemens en différens ſens, je la détachai dans toute ſa circonférence, & j'en fis l'extraction. Le cryſtallin ſortit enſuite ſans nulle difficulté, & l'opération fut terminée heureuſement; le malade reſſentit ſeulement quelques douleurs à l'œil gauche, ſans doute à cauſe des légers tiraillemens que je fus obligé de faire en opérant cet œil. Malgré ces contretemps, le malade, de retour à Lyon, vit preſque auſſi-bien de l'œil qui avoit le plus ſouffert, que de celui qui n'avoit rien éprouvé de ſemblable.

Seiziéme Obſervation.

Madame *Hervey*, tenant un Bureau de tabac à Châlons-ſur-Marne, m'a préſenté une ſemblable complication. Son œil droit avoit une Cataracte; la capſule antérieure étoit d'ailleurs opaque & offroit des taches blanches, ainſi que les inégalités dont j'ai parlé

plus

plus haut. Le gauche étoit ſain. J'opérai le droit en 1782. Après avoir fait la ſection de la cornée, je détachai la capſule antérieure avec la pince, ſans la déchirer, & je l'enlevai en entier. Le cryſtallin ſortit facilement ; la malade éprouva ſeulement quelques douleurs qui m'obligèrent de la faire ſaigner du pied, & qui ſe calmèrent promptement. La vue de cet œil, malgré ces complications, fut auſſi bonne qu'elle peut l'être, après cette opération.

On ne doit pas non plus inciſer la capſule en même temps que la cornée chez les perſonnes dont les pupilles ſont naturellement très reſſerrées, ainſi que chez les malades dont les muſcles du globe & des paupières entrent facilement en convulſions à l'approche des inſtrumens. Cette inciſion de la capſule, en même temps que celle de la cornée, préſente encore des difficultés, quand il s'agit de la pratiquer ſur les malades dont l'eſpace (1) qui ſe trouve entre le cryſtallin &

(1) Cet eſpace eſt quelquefois conſidérable ; d'autrefois il eſt ſi petit, que le cryſtallin opaque ſemble toucher l'iris ; c'eſt ſans doute d'après cela, que pluſieurs Anatomiſtes célébres ont douté que la chambre poſtérieure exiſtât ; telle étoit l'opinion de *Winslow* Expoſ. anatom. pag. 317.

l'iris, & qu'on nomme chambre postérieure, paroît assez profond; ce cas, qui se présente dans la pratique, oblige à inciser simplement la cornée, & à ouvrir ensuite la capsule antérieure avec un autre instrument, quand la première incision est terminée. On évite par-là d'intéresser l'iris avec le tranchant du *cératotome*.

Dans tous ces différens cas on ne plongera pas la pointe de l'instrument dans la pupille; on évitera les divers mouvemens que j'ai recommandés, & on poursuivra simplement & dans une seule direction, l'incision de la cornée; ensuite on coupera dans plusieurs sens la capsule avec une aiguille plate d'une ligne de diamètre, dont l'extrémité tranchante est un peu recourbée & forme un petit crochet applati (1). Cette aiguille, d'or recuit, pour pouvoir la plier en différens sens, selon le besoin, tient à un manche de deux pouces & demi, semblable à celui du

Paris, 1721; *Senac*, Anat. d'Heister, pag. 693, &c. Paris, 1735; *Lieutaud*, Essais anatomiques, pag. 128, 131, &c.

(1) On est quelquefois contraint de substituer à cette aiguille le petit crochet en forme d'hameçon (*Fig.* 9.), parce que celle-ci ne peut entamer ni détruire la capsule antérieure, qui, chez quelques malades, est dure & coriace. Alors, dans ce cas, on parvient plus aisément à l'ouvrir au moyen de l'instrument en forme de crochet.

cératotome, qui porte à ſon autre extrémité la curette de même métal, qui ſert à extraire le cryſtallin, afin qu'on puiſſe ſe ſervir de l'un & de l'autre dans le beſoin, en retournant ſimplement l'inſtrument (*Voyez* la forme de cette aiguille & de la curette, *Fig.* IX.). Cette aiguille eſt auſſi de la plus grande utilité dans le cas où la pupille eſt très-reſſerrée; elle ſert à en dilater l'ouverture, trop petite pour faciliter la ſortie du cryſtallin, quand ce corps eſt très-volumineux. A la vérité, la dilatation opérée par ce moyen, ne ſuffit pas toujours, & je me ſuis vu quelquefois contraint de donner un coup de ciſeaux dans la pupille, qui ne ſe prêtoit pas à la ſortie du cryſtallin. Ce moyen a moins d'inconvéniens & produit moins d'accidens que n'en occaſionne la grande extenſion qu'éprouve l'iris pour laiſſer ſortir un cryſtallin très-volumineux. Comme les côtés de cette aiguille ſont mouſſes, elle peut être introduite dans cette ouverture, ſans bleſſer en aucune manière l'iris, & elle a beaucoup d'avantage ſur le *cyſtitome* de *la Faye*. Les obſervations ſuivantes confirment ce que que j'avance.

Dix-ſeptiéme Obſervation.

On m'amena, en 1783, une femme de

Fontenay-ſur-Bois, qui avoit une Cataracte à l'œil gauche, & un commencement à l'autre. A l'examen des yeux de cette malade, j'obſervai que ſes pupilles étoient peu mobiles, & ſi reſſerrées, qu'à peine pouvoient-elles admettre une tête d'épingle (1). Cette circonſtance ne pouvoit pas permettre l'inciſion de la capſule en même tems que celle de la cornée; en conſéquence, après avoir fait ſeulement la ſection de cette tunique, ſuivant le procédé que j'ai décrit, je portai dans la pupille l'aiguille que je viens de faire connoître; je fis l'inciſion de la capſule antérieure, en agitant l'aiguille en divers ſens; je dilatai la pupille à droite & à gauche, en haut & en bas; & par une légère preſſion ſur la partie ſupérieure du globe, j'obligeai le cryſtallin à préſenter ſon biſeau par la pupille qui, à cauſe de ſon rétréciſſement, fut quelque temps à ſe développer ſuffiſamment pour laiſſer paſſer ce corps opaque. Comme il ne ſortoit pas facilement, quoiqu'il y en eût environ un quart au-dehors de la pupille,

(1) On pourroit imaginer que ce reſſerrement de la pupille préſenteroit de grandes difficultés pour reconnoître l'opacité du cryſtallin; mais avec un peu d'attention, je puis aſſurer qu'on découvrira facilement l'altération de ce corps ou de ſa capſule.

je le dégageai de l'iris au moyen de la curette, en faiſant faire au cryſtallin une révolution ſur lui-même.

On peut juger, d'après cette obſervation, combien il eſt eſſentiel de faire une grande inciſion à la cornée, pour donner à la pupille la facilité de ſe développer. On n'a point à craindre de ſtaphylome, comme l'ont annoncé pluſieurs auteurs. J'ai remarqué, au contraire, que les ſtaphylomes ſont moins fréquens quand les inciſions ſont grandes, parce qu'elles ſe referment plutôt. Elles ſont fort exactement cachées par la paupière ſupérieure, & l'inférieure a moins de facilité à ſe porter dans l'intervalle des lévres de la plaie. J'ai quelquefois obſervé auſſi, que dans les inciſions plus petites, la paupière inférieure touchoit les bords de l'inciſion qu'elle écartoit, retardoit ainſi la cicatrice, la rendoit plus apparente, & occaſionnoit plus fréquemment les accidens dont je viens de faire mention (1).

(1) Le défaut de ſuccès eſt ſouvent dû au peu d'étendue de la ſection; la difficulté que trouve alors le cryſtallin à ſortir, entraîne des ſuites plus fâcheuſes, telles que l'inflammation, la ſuppuration du globe, des douleurs, l'opacité de la cornée, &c. que la ſection de l'iris même, qui n'eſt pas auſſi ſouvent ſuivie de ces accidens.

L'inciſion pratiquée comme je l'ai preſcrit, empêche le plus ſouvent que cette hernie de l'iris n'ait lieu, tandis que par l'inciſion horizontale, elle ſeroit très-difficile à éviter.

La malade qui fait le ſujet de cette obſervation, fut guérie en fort peu de jours: la pupille de l'œil opéré reſta cependant un peu plus dilatée qu'auparavant, & n'acquit que très-peu de mobilité de plus, quoique l'œil fût d'ailleurs auſſi bon qu'il peut l'être après cette opération. L'année d'après j'opérai l'œil droit, qui me préſenta à-peu-près les mêmes phénomènes.

Dix-huitiéme Obſervation.

Mon Père étant à Londres, en 1768, Madame *Pitt* lui amena ſa Dame de Compagnie, qui avoit la Cataracte aux deux yeux avec immobilité de l'iris, & un reſſerrement conſidérable des pupilles. L'examen attentif lui fit juger que les capſules des cryſtallins étoient opaques, & que ces corps avoient contracté des adhérences avec l'iris. Ces circonſtances n'étant rienmoins que favorables à l'opération, il ne s'y détermina qu'après de vives ſollicitations, & ſans donner beaucoup d'eſpoir à la malade. L'opération préſentant beaucoup de difficulté, mon Père déſira la faire en préſence de perſonnes qui fuſſent en état de l'ap-

précier. Madame Pitt lui proposa MM. *Sharp* & *Gataker*, Chirurgiens de la Famille Royale, en présence desquels il opéra. Après avoir fait la section de la cornée à la manière ordinaire, il pratiqua l'incision de la capsule antérieure à l'aide de l'aiguille d'or, parce que le retrécissement des pupilles ne permettoit pas de l'entreprendre avec le *cératotome ;* il fallut ensuite dilater la pupille, & détruire peu-à-peu les adhérences du cryſtallin au moyen de l'aiguille ; enfin, par de légères pressions opérées sur la partie supérieure du globe, les cryſtallins sortirent avec leurs capsules antérieures, qui étoient opaques & adhérentes à ces corps, & qui n'avoient été aucunement ou que très-peu entamées par l'aiguille. L'iris, qui s'étoit engagée dans l'ouverture de la cornée, fut repoussée & remise en place, au moyen de la curette.

Immédiatement après cette opération, la malade apperçut distinctement tout ce qu'on lui présenta ; quelques jours de repos suffirent pour la guérir parfaitement, sans avoir éprouvé ni douleurs ni inflammations. Ses pupilles conservèrent la même immobilité qu'auparavant ; mais elles étoient moins resserrées & d'une forme assez ronde.

Cette opération eut un ſuccès bien au-deſſus de l'eſpoir que l'état de la malade avoit permis de concevoir. J'ai fait mention, dans cette obſervation, de la ſortie de l'iris, par l'ouverture de la cornée. Cet accident, qui pouvoit faire craindre le ſtaphylome, arrive aſſez fréquemment, lorſque cette membrane eſt fort relâchée, & lorſqu'elle a ſouffert de grands développemens. J'aurai occaſion d'en parler dans la ſuite.

§. XV. *Inciſion de la cornée en particulier.*

Je ferai obſerver, relativement à la ſection de la cornée, que les doigts index & *medius* de la main oppoſée à celle qui fait cette opération, ſont très-utiles pour rendre ronde l'inciſion de cette membrane, & pour lui donner l'étendue & la direction qu'elle doit avoir. L'ongle fournit un point d'appui très-ſouvent néceſſaire au tranchant de l'inſtrument que l'on dirige en bas & en dehors, après que ſa pointe eſt ſortie de la cornée afin d'en achever la ſection, comme je l'ai déjà dit plus haut (*Voyez* la *Figure* V.). On conçoit, d'après cela, qu'il eſt de la plus grande conſéquence que les doigts ne ſoient point embarraſſés par aucun inſtrument. On doit avoir attention de pourſuivre l'inciſion

de la cornée ſans tirer ni à ſoi, ni en bas le *cératotome*, dans la vue de faire la ſection plus vîte, ce que les Opérateurs peu exercés pourroient imaginer être néceſſaire.

Il eſt encore important de tenir l'inſtrument légérement entre les doigts, & de n'employer aucune force dans l'inciſion. Si l'on tiroit à ſoi, on courroit riſque de terminer la ſection au milieu de la cornée vis-à-vis de la pupille; ce qui pourroit entraîner la perte ou l'affoibliſſement de la vue par la difficulté d'extraire le cryſtallin, & par la cicatrice qui gêneroit l'introduction des rayons lumineux. La ſection entière s'opère convenablement & avec facilité, en continuant d'enfoncer légérement la lame dans le ſens que j'ai indiqué.

Quelquefois pour n'avoir pas obſervé de placer l'inſtrument ſelon le p lan de l'iris, il arrive que le tranchant ſe trouve ou trop en avant ou trop en arrière. Dans le premier cas, ſi l'on ne changeoit ſa direction, l'inciſion ſe trouveroit trop petite & finiroit au milieu de la cornée, & preſque vis-à-vis la pupille. Il y auroit alors une grande difficulté à extraire le cryſtallin, & la cicatrice pourroit nuire à la vue. Dans le ſecond cas l'inſtrument ſe trouveroit trop rappro-

ché & de l'iris & de la ſclérotique, & l'on courroit riſque d'entamer ou l'une ou l'autre. Il convient dans ces deux cas de rouler légérement l'inſtrument entre les doigts, juſqu'à ce que le tranchant ſe trouve dans le plan où il doit être.

D'autrefois ſi l'œil fuit du côté du grand angle, l'inſtrument ayant déjà percé la cornée des deux côtes, alors quoique la pointe ne ſoit reſſortie du côté du grand angle que d'une demi-ligne, cependant l'œil ſe trouve fixé, & on eſt maître de le ramener du côté du petit angle pour achever l'inciſion, comme je l'ai déjà fait obſerver plus haut.

On ſe trouve quelquefois embarraſſé pour terminer la ſection de la cornée convenablement, enſorte qu'elle borde bien la ſclérotique, & qu'on ne ſe trouve pas contraint de finir l'inciſion vis à-vis la pupille ; & comme il convient de faire une grande ouverture dans tous les cas, cela n'eſt pas toujours très-facile, ſoit en raiſon de la grandeur de la cornée, ſoit par rapport à ſa flaccidité ; car alors la lame de l'inſtrument, parvenue dans cette membrane juſqu'à ſa partie la plus large, ne ſuffit point encore pour l'inciſer convenablement. J'ai obſervé ce cas dans quelques malades, ſur-tout chez ceux qui craignent beau-

coup l'opération, & qui ſont ſujets à ſe trouver mal quand on la pratique. On doit, pour prévenir cet inconvénient, avoir des lames de différentes largeurs, & les meſurer par le coup d'œil ſur la grandeur de la cornée, de telle ſorte qu'elles ſoient capables de la couper ſelon toute l'étendue de ſon diamètre, afin d'en faire la ſection auſſi grande qu'elle doit l'être. Si l'on a oublié de prendre cette précaution, & ſi l'inſtrument parvenu à ſa portion la plus large ne fait pas une aſſez grande ſection de lui-même, il faut y remédier & finir l'inciſion en retirant le *cératotome* du côté du petit angle, & en l'abaiſſant en même temps légérement vers la pointe; par ce procédé on agrandit & achève l'ouverture en faiſant reſſortir l'inſtrument le plus bas & le plus près poſſible du bord inférieur de la cornée, & ſur-tout on arrondit ſon inciſion, ſans cependant tirer antérieurement ni en bas l'inſtrument. En procédant de cette manière, on aura une ſection grande, demi-circulaire, qui ſera peu viſible après la réunion de ſes bords, & dont la cicatrice ne nuira point, parce qu'elle ſera très-voiſine de la ſclérotique (*Voyez* la forme de cette ſection, *Fig.* VI.). Lorſqu'elle eſt faite ainſi, elle facilite la ſortie du cryſtallin,

que l'Opérateur ſollicite d'ailleurs, en preſſant doucement ſur la partie ſupérieure du globe; car l'inſtrument une fois ſorti de l'œil, l'Aide a ceſſé de tenir la paupière ſupérieure qu'il laiſſe tomber inſenſiblement à meſure que l'inciſion de la cornée avance, & l'Opérateur eſt ſeul chargé de tout ce qui reſte à faire ſur cet organe.

Cet abaiſſement ſucceſſif de la paupière ſupérieure rétrécit la ſection de la cornée, & fait que le cryſtallin ayant quitté ſa capſule, ſe préſente lentement à l'ouverture de cette tunique; alors on retire tout-à-fait la Cataracte avec l'aiguille qui ſert à ouvrir la capſule, puis avec une petite curette on enléve avec ſoin cette matière gluante, qui accompagne aſſez ſouvent le cryſtallin, & qui eſt le produit de la diſſolution d'une partie de ce corps, & qu'on doit extraire avec le plus grand ſoin.

On a également attention, après que le cryſtallin eſt ſorti ainſi que ſes fragmens, de faire de très-légers frottemens avec le pouce & la curette ſur la partie antérieure de la cornée. Cette manœuvre raſſemble ordinairement au milieu de la pupille les petits débris de matière opaque que laiſſe quelquefois le cryſtallin, qui ne paroîtroient pas tout

de ſuite ſans cette précaution, & qui peuvent donner naiſſance à une eſpéce particulière de Cataracte ſecondaire, comme je l'expoſerai plus en détail dans la ſuite de cette diſſertation.

Cette curette ſert auſſi pour replacer l'iris qui ſe porte quelquefois dans l'inciſion, ſurtout après l'extraction des cryſtallins volumineux. Au moyen de cette eſpéce de petite cuiller, on repouſſe cette membrane, qui ſe remettant en place, évite la difformité que la pupille pourroit contracter ſi l'iris ſe trouvoit compriſe dans la cicatrice.

§. XVI. *Extraction du cryſtallin adhérent.*

Il arrive aſſez fréquemment que, dans les Cataractes anciennes, le cryſtallin ne ſort point facilement, & n'obéit point à la légère preſſion que je viens de recommander. Dans ce cas il faut détruire les adhérences qui le retiennent, au moyen de l'aiguille d'or que l'on dirige ſelon la néceſſité, & ſpécialement autour du biſeau du cryſtallin. Cette pratique nous a toujours réuſſi, & je crois devoir la conſtater par des cas très-remarquables.

Dix-neuviéme Obſervation.

M. *Monſigny*, ſi connu par ſes grands ta-

lens en muſique, avoit à l'œil droit une Cataracte accompagnée de peu de mobilité dans la pupille. Il ſe fit opérer par mon Père, en 1784, en préſence de M. *Imbert*, Chirurgien de M. le Duc de *Chartres*. Après la ſection de la cornée & l'inciſion de la capſule, le cryſtallin ne ſortit point par les légères preſſions que nous mettons en pratique & qui ont du ſuccès dans les cas ordinaires. Mon Père fut obligé d'introduire l'aiguille & de la porter en divers ſens autour du cryſtallin, afin de détruire peu-à-peu les adhérences que ce corps avoit contractées avec la partie poſtérieure de l'iris. Il fallut au moins quinze minutes de cette manœuvre, auſſi déſagréable que néceſſaire, pour débaraſſer & détacher en entier le cryſtallin, qui ſortit enſuite, quoiqu'avec peine & aſſez lentement, avec une partie de la capſule antérieure, ſur laquelle reſtoient pluſieurs ſtries noirâtres produites par les vaiſſeaux de la partie poſtérieure de l'iris, & qui étoient reſtées collées ſur cette enveloppe.

Malgré la longueur & la fatigue que cette manœuvre avoit dû néceſſairement occaſionner dans l'œil, le malade n'éprouva d'autre accident que des douleurs vives qui furent calmées promptement par une ſaignée

du pied ; & sa vue fut aussi bonne qu'elle a coutume d'être dans les cas les plus favorables après l'extraction du cryſtallin. La pupille revint d'ailleurs dans son état ordinaire.

Vingtiéme Observation.

M. *Richer*, ancien Huiſſier de la Chambre des Comptes, avoit, depuis pluſieurs années, deux Cataractes dont il fut opéré en 1785. Celle de l'œil droit étoit la plus ancienne, & les deux yeux étoient dans une agitation continuelle, ce qui préſenta quelques difficultés dans l'inciſion de la cornée, qui fut faite ſans celle de la capſule. Cependant, avec un peu de patience, elle fut achevée ſans accident. L'iris, qui dans les deux inciſions enveloppa entièrement le *cératotome*, fut dégagée au moyen des légères frictions ſur la partie antérieure de la cornée ; mais quand il fut queſtion d'inciſer les capſules au moyen de l'aiguille, la difficulté fut des plus grandes à cauſe du mouvement perpétuel des yeux. On eut encore plus de peine quand il fallut détruire les adhérences de l'œil droit ; il fallut une grande patience, & ç'auroit bien été le cas d'employer les ophtalmoſtats, ſi ces inſtrumens n'avoient, dans

cette circonſtance encore plus que dans les autres, le grand inconvénient d'irriter & de déterminer les humeurs de l'œil à s'évacuer par la preſſion qu'ils exercent. Enfin, après beaucoup de patience, la capſule de chaque œil inciſée, ſes adhérences détruites, les criſtallins ſortirent lentement, & entraînèrent avec eux une partie de leurs capſules antérieures, ſur leſquelles on appercevoit des ſtries noirâtres à leurs circonférences; c'étoient quelques-unes des pointes des procès ciliaires qui y étoient adhérentes, comme cela peut quelquefois avoir lieu dans l'état de maladie. Quant au cryſtallin de l'œil droit, on obſerva, après ſon extraction, des filets noirs rangés les uns à côté des autres, & de diſtance en diſtance, preſque juſqu'à ſa partie la plus convexe. Comme c'étoit celui dont l'adhérence étoit la plus conſidérable, & dont les mouvemens de la pupille avoient paru infiniment plus gênés, ces filets noirs devoient être quelques fibres vaſculaires de la portion poſtérieure de l'iris, à laquelle la capſule du cryſtallin adhéroit également, & qu'elle entraîna avec elle (1).

(1) Cette obſervation, qui ſe préſente fréquemment dans la pratique, puiſqu'on remarque ſouvent ces ſtries noirâtres

Toutes

Toutes ces complications n'empêchèrent pas le malade de bien voir & de guérir ſans aucune inflammation, & ce qui eſt le plus étonnant, ſans aucune douleur, quoique l'opération, à cauſe du mouvement perpétuel des yeux, & à cauſe des complications, eût été un peu longue.

Vingt-uniéme Obſervation.

M. *Cleret*, ancien Contrôleur de la Maiſon du Roi, que j'ai opéré en préſence de M. *Ma-*

ſans aucun dérangement dans les mouvemens de la pupille, pourroit donner quelque valeur à l'opinion des Anatomiſtes, qui croient que les procès ciliaires s'inſerent à la capſule du cryſtallin. Mais comme ces filets noirs n'ont été obſervés que dans l'état de maladie, & que d'ailleurs les plus illuſtres Anatomiſtes ont nié cette inſertion des procès ciliaires à la capſule du cryſtallin, ainſi que l'uſage qu'on leur avoit aſſigné d'éloigner ou d'approcher ſoit la capſule du cryſtallin, ſoit ce corps lui-même, ſelon que l'objet ſe trouve plus ou moins éloigné de l'œil, n'eſt-il pas vraiſemblable que ce n'eſt que par l'effet de la maladie que les procès ciliaires touchent la capſule du cryſtallin, & que dans l'état ordinaire ils en ſont ſéparés. Conſultez ſur cet objet, *Haller*, *Heiſter*, *Camper*, *Caſſebohm*, *Zinn*, M. *Sabatier*, &c. qui ſont de ce dernier ſentiment, & *Morgagny*, *Bidloo*, *Porterfield*, *Jurin*, *Smith*, &c. qui penſent, au contraire, que les procès ciliaires s'attachent au cryſtallin, & ſont deſtinés à l'approcher ou à l'éloigner de la cornée.

they, mon Confrère, m'a préſenté une de ces complications aſſez rares, ſur l'un & l'autre œil. La Cataracte de l'œil gauche exiſtoit depuis plus de douze ans ; celle de l'œil droit étoit plus récente : les yeux étoient fort ſenſibles & larmoyans habituellement, les paupières gonflées & légèrement œdémateuſes ; mais indépendamment de ces incommodités, & de l'adhérence des cryſtallins que je ſoupçonnois, ils étoient dans un état qui devoit faire eſpérer du ſuccés. Je procédai donc à l'opération ; mais l'agitation où je vis le malade, & le mouvement continuel & preſque convulſif des yeux, me déterminèrent à faire ſimplement l'inciſion des cornées. Elle fut terminée aſſez promptement ; mais avant que l'une & l'autre fût achevée, le malade ſe trouva mal. Je n'entrepris point d'ouvrir les capſules & d'extraire les cryſtallins qu'il ne fût entièrement revenu à lui (1) ; j'attendis ce moment, & alors

(1) Comme il eſt des malades qui ont des envies de vomir, & même des vomiſſemens en s'évanouiſſant, ou qui éprouvent ce ſymptôme lorſqu'ils reviennent à eux, il convient d'attendre qu'ils ſoient remis, afin d'éviter les déchiremens des parties intérieures de l'œil, & l'épanchement des humeurs qui pourroient en être la ſuite ; ce qui arrive moins facilement lorſque le cryſtallin eſt encore en place, parce qu'il ſert de

j'inciſai les capſules au moyen de l'aiguille. Les cryſtallins ne ſortant point, malgré les preſſions légères que j'exerçois ſur la partie ſupérieure du globe de l'œil au moyen du doigt, & inférieurement avec la petite curette, je jugeai que ces corps étoient adhérens, comme je l'avois prévu. Je détruiſis donc ces adhérences par le moyen de l'aiguille, & j'en fis l'extraction. Ils ne ſortirent qu'avec un peu de peine; ils préſentoient à leur circonférence ces vaiſſeaux noirâtres dont j'ai déjà parlé pluſieurs fois. On en voyoit un bien plus grand nombre ſur le bord de la capſule du cryſtallin de l'œil gauche, qui étoit le plus anciennement affecté; une partie de cette capſule étoit adhérente à ce corps, qui ſortit même contre l'ordinaire, en préſentant ſon biſeau ſupérieur, & en faiſant la

---

point d'appui en quelque manière aux autres parties de l'œil. J'ai eu occaſion d'obſerver ce fait pluſieurs fois, entr'autres, ſur une femme à laquelle, après avoir extrait le cryſtallin d'un œil, il ſurvint un vomiſſement qui m'obligea à attendre pour extraire l'autre, qu'elle fût revenue à elle. En effet, quoiqu'ils donnaſſent la même eſpérance, elle ne ſe réaliſa que pour ce dernier, tandis que le premier dont j'avois extrait le cryſtallin, ne recouvra pas la vue, à cauſe de l'épanchement des humeurs que le vomiſſement avoit déterminé dans cet œil.

baſcule ; auſſi ces ſtries étoient-elles plus conſidérables à ſon bord inférieur. J'enlevai les fragmens des cryſtallins qui étoient reſtés après la ſortie de ces corps; & après m'être aſſuré qu'il n'y avoit plus rien, je couvris les yeux du malade avec une compreſſe & un bandeau.

Le lendemain m'appercevant que les paupières ſe gonfloient, je ſupprimai les compreſſes, & ne laiſſai que le bandeau fort lâche. Je ne craignis point que le malade ouvrît les yeux, parce que les paupières, étant un peu gonflées, n'auroient pu le permettre qu'avec quelque difficulté. Trois jours après je ſupprimai même le bandeau, & je laiſſai les yeux libres après avoir eu ſoin de faire fermer les volets des fenêtres. Ce moyen réuſſit ; l'action de l'air ſur les paupières, qui d'ailleurs n'étoient point comprimées, les fit dégonfler, & cinq jours après l'opération, j'ouvris les yeux du malade, qui apperçut diſtinctement les objets. Il fut ainſi guéri en peu de temps, ſans avoir éprouvé ni douleurs, ni inflammations, ni ſtaphylomes, accidens que les complications de la maladie pouvoient ſans doute faire craindre, & qui ſeroient très-vraiſemblablement arrivés par toute autre méthode, & ſans les précautions que j'ai indiquées.

On verra aiſément, d'après cela, combien eſt ridicule l'aſſertion vulgaire ſur la *maturité* de la Cataracte qui, comme je l'ai déjà obſervé, préſente toujours plus de difficulté dans l'opération, quand elle eſt plus ancienne, & doit en rendre par conſéquent le ſuccès plus incertain.

§. XVII. *Extraction du cryſtallin, lorſque le corps vitré eſt altéré.*

Quelquefois le cryſtallin ſe plonge dans la partie inférieure du corps vitré, & preſqu'au fond de l'œil, parce qu'il ſe trouve parfaitement libre, & ſes capſules ſouvent détruites; alors il ne préſente plus que ſon bord ſupérieur. Dans cette circonſtance il faut bien éviter de faire des preſſions ſur le globe, parce qu'on pourroit faire échapper une partie conſidérable de l'humeur vitrée, qui n'eſt preſque plus retenue par la membrane hyaloïde, dont la deſtruction accompagne toujours la fonte de cette humeur. Le ſeul parti qui reſte à prendre dans ce dernier cas, eſt de porter dans la pupille un crochet de fer (*Fig.* X.), pour ſaiſir le cryſtallin, que j'ai ſouvent rencontré très-peu volumineux dans cette occaſion, le dégager du fond de l'œil,

& l'entraîner au-dehors. On a ſoin de fermer les paupières très-promptement, à meſure que l'on retire le cryſtallin, afin de retenir le corps vitré qui le ſuit immédiatement, & qui ſortiroit facilement ſans cette importante précaution. Je donnerai ici des obſervations dans leſquelles on verra que l'adhérence du cryſtallin & l'extrême molleſſe du corps vitré, ont rendu l'extraction de la Cataracte très-difficile, & ont néceſſité les manœuvres que je viens d'indiquer.

Vingt-deuxiéme Obſervation.

Une pauvre femme de *la Ferté-ſous-Jouarre*, attaquée d'une Cataracte à l'œil droit, depuis plus de dix ans, vint me conſulter en 1780. Après l'avoir attentivement examiné, je trouvai toutes les conditions les plus favorables pour l'opération. La malade s'y étant déterminée avec joie, j'y procédai de la manière ſuivante. Après avoir couvert l'œil gauche, j'inciſai la cornée du droit au moyen du *cératotome ;* je plongeai la pointe de cet inſtrument dans la cryſtallo-antérieure, pour ouvrir cette membrane ; après quoi je terminai l'opération par la ſection entière de la cornée ; je détruiſis enſuite, par le moyen

de l'aiguille, le lambeau formé dans la capſule par le *cératotome ;* je voulus faire ſortir le cryſtallin par la méthode ordinaire, mais ce corps n'obéiſſant pas aux preſſions légères que je fis, j'imaginai qu'il étoit retenu par la capſule antérieure, qui n'avoit pas été ſuffiſamment inciſée ; j'y portai de nouveau l'aiguille, eſpérant, par ſon moyen, agrandir ſon ouverture ; mais après cette manœuvre, le cryſtallin, bien loin de ſortir & de ſe préſenter même à la pupille, ſe plongea au contraire au fond de l'œil, & toutes les fois que j'exerçois la preſſion même la plus légère ſur le globe, le corps vitré ſe préſentoit à l'ouverture de la cornée ; le cryſtallin au contraire s'enfonçoit, & ſe cachoit de plus en plus, parce que la deſtruction de la capſule poſtérieure lui en laiſſoit la liberté. J'abandonnai alors l'aiguille, & je me ſervis du petit crochet ; je ſaiſis le cryſtallin après pluſieurs tentatives, & l'ayant piqué & fixé à la pointe de cet inſtrument, j'en fis l'extraction en le retirant doucement, & ayant ſoin, à meſure qu'il ſortoit, de laiſſer tomber la paupière ſupérieure pour retenir le corps vitré qui le ſuivoit. Je ne laiſſai point la malade jouir du plaiſir de revoir la lumière ; cette curioſité, heureuſe & utile dans d'autres cas, ſeroit de-

venue très-préjudiciable dans celui-ci (1). Je panſai ſur le champ l'œil opéré ; je bouchai même l'autre, précaution qu'il faut également prendre dans les opérations, même les plus ſimples, car il eſt preſque impoſſible qu'un œil ne ſuive pas les mouvemens de l'autre. Je fis coucher la malade promptement, en lui recommandant de ne remuer

(1) Cette curioſité peut avoir l'utilité de prévenir l'Opérateur ſur la préſence de quelques parties muqueuſes qui interceptent ou affoibliſſent la vue, quoiqu'on ne l'apperçoive pas, & qu'on ne puiſſe la ſoupçonner que d'après le rapport du malade, dont la vue n'eſt pas auſſi nette qu'elle le doit être après l'opération. Cependant il ſeroit dangereux de s'y livrer trop long-temps ou ſans précautions ; le cas ſuivant en eſt un exemple frappant, quoiqu'il n'ait pas eu les ſuites fâcheuſes qu'on en craignoit avec raiſon.

J'avois opéré une femme d'une Cataracte qu'elle avoit à l'œil droit (l'autre étoit détruit depuis nombre d'années, par un coup qu'elle avoit reçu). L'opération terminée auſſi heureuſement & auſſi promptement qu'on pouvoit le déſirer, je fis tourner la malade le dos à la fenêtre. Dans cette ſituation elle apperçut diſtinctement tous les objets ; aſſuré qu'il ne reſtoit rien d'étranger dans l'œil, je voulus le couvrir ; mais la malade déſirant ſatisfaire une dernière curioſité, & voir ſon mari, qu'elle n'avoit pas vu depuis long temps, ouvrit l'œil ; alors ſoit qu'elle fît un effort trop conſidérable, ſoit qu'il y eût une diſpoſition naturelle, ce qui n'avoit cependant pas paru dans l'opération, il s'écoula une portion du corps vitré ſemblable à un petit globe, qui fut ſuivie d'une autre partie

que le moins qu'elle pourroit, & de tenir la tête baſſe pour prévenir la ſortie du corps vitré.

Quinze jours après elle fut parfaitement guérie, & diſtinguoit bien les objets, quoique la pupille de cet œil reſtât plus grande qu'elle ne l'étoit avant l'opération, & même plus que l'œil gauche. Elle jouiſſoit auſſi de beaucoup moins de mobilité qu'auparavant.

---

de ce corps beaucoup plus fluide, malgré le ſoin que j'eus de fermer promptement l'œil, & de le couvrir d'une compreſſe & d'un bandage. La perte de l'humeur vitrée peut être évaluée à-peu-près à trois quarts du tout, autant que je puis le juger. Je ne comptois guères ſur la réuſſite de cette opération, quoique j'euſſe eu de fréquentes occaſions de voir des pertes conſidérables de l'humeur vitrée, ſans que les malades ſe trouvaſſent privés de la vue; cependant comme celle-ci étoit très-conſidérable, j'en déſeſpérois.

La malade ne reſſentant aucune douleur, j'ouvris cet œil au bout de trois jours; &, à ma grande ſurpriſe, elle diſtingua tous les objets avec une netté incroyable pour ſon état. L'œil étoit beaucoup plus petit qu'auparavant, & la pupille tellement dilatée, que j'aurois cru qu'elle étoit affectée de goutte ſereine, ſi elle n'avoit apperçu diſtinctement tout ce que je lui montrai, au point de voir l'heure qu'il étoit à une montre, dont les chiffres étoient aſſez petits. J'ai déjà fait obſerver que cette grande dilatation de la pupille eſt preſque toujours avantageuſe après cette opération. La malade a continué à jouir d'une bonne vue, & telle qu'elle a lieu après l'opération de la Cataracte la plus heureuſe.

Vingt-troiſiéme Obſervation.

M. *de Pradine*, Habitant très-connu de *la Grenade*, arriva à Londres en 1783, dans l'intention de ſe faire opérer de deux Cataractes qu'il portoit depuis neuf ans. Les pupilles étoient aſſez reſſerrées, les capſules antérieures & poſtérieures opaques, très-coriaces & collées ſur le cryſtallin. Lorſque la ſection de la cornée fut faite, & que mon Père voulut inciſer la capſule antérieure, il ne put point en venir à bout, parce que le cryſtallin ſe plongeoit au fond du corps vitré, qui étoit diſſous & comme fluide, & dont la membrane étoit totalement détruite. L'aiguille n'ayant pu inciſer la capſule antérieure, qui d'ailleurs adhéroit au cryſtallin, & encore moins fixer & retirer ce corps, ce ne fut qu'avec beaucoup de peine, que le petit crochet, dont l'extrémité étoit preſque recourbée en hameçon, & qui fut ſubſtitué à l'aiguille, parvint à le ſaiſir & à le retirer du fond de l'œil, flétri & mollaſſe; le corps vitré diſſous préſentoit des difficultés preſqu'inſurmontables: on ne pouvoit trouver de point d'appui dans aucune partie de l'œil; le cryſtallin fuyoit ſous l'inſtrument qui le preſſoit; le corps vitré s'écouloit inſenſiblement, mal-

gré les précautions les plus ſcrupuleuſes ; & il fallut, pour parvenir à fixer la lentille cryſtalline, faire un point d'appui artificiel avec le doigt index de la main qui n'opéroit pas. L'opération dura plus de trois quarts d'heure, & malgré la perte d'une partie aſſez conſidérable de l'humeur vitrée, & les fatigues que les différentes parties de l'œil dûrent néceſſairement éprouver par les manœuvres multipliées & longues que je viens de décrire, le malade, immédiatement après l'extraction & avant d'être panſé, eut le tems d'appercevoir & de diſtinguer les carreaux de la fenêtre vis-à-vis de laquelle il étoit placé. Le cryſtallin ſaiſi & *harponné* par le petit crochet, étoit très-volumineux, d'une couleur preſque noire, & il entraîna avec lui ſes deux capſules, qui étoient blanches & adhérentes à ſa ſurface ; c'étoit à la couleur & à l'opacité de la capſule antérieure, qu'étoit dû l'aſpect de la Cataracte à travers la cornée.

Toutes ces circonſtances malheureuſes n'empêchèrent pas le malade de guérir parfaitement. Il n'éprouva ni douleur, ni inflammation, ni ſtaphylome, & ſa vue (ce qui pourroit peut-être ſurprendre), fut auſſi bonne qu'elle peut l'être après cette opération. La pupille reſta beaucoup plus dilatée & légèrement irrégulière.

Les deux yeux préſentérent à-peu-près les mêmes difficultés dans l'opération, & eurent cependant le même ſuccès, quoique cela paroiſſe extraordinaire. Au reſte il eſt bon de remarquer, que lorſque les Cataractes ſont anciennes, elles offrent très-ſouvent des complications ſemblables à celles qui font le ſujet de cette obſervation & de la précédente.

Il eſt aſſez difficile de concevoir, ſans doute, comment une perte très-conſidérable de l'humeur vitrée, a pu, dans ces cas, permettre encore la perception des objets. Tout le monde ſait qu'elle eſt très-néceſſaire pour la réfraction des rayons lumineux; mais la vue recouvrée, malgré une effuſion abondante de cette humeur ſi précieuſe, eſt un fait qu'on ne peut pas révoquer en doute, d'après les obſervations nombreuſes qui le prouvent. Le corps vitré pourroit-il donc quelquefois ſe régénérer? C'eſt le ſentiment de quelques auteurs; ou plutôt l'humeur aqueuſe, en prenant ſa place, n'en peut-elle pas remplir, juſqu'à certain point, la fonction, malgré la différence conſidérable qui eſt entre la denſité de ces deux humeurs?

L'humeur vitrée, quand elle n'eſt point altérée, ne s'échappe point dans l'opération,

ſi ce n'eſt par la faute de l'Opérateur. Elle eſt contenue dans une membrane dont la duplicature eſt ſenſible à l'endroit où ſe trouve la lentille cryſtalline. Dans cet endroit, un des feuillets de cette membrane ſe continue dans la propre ſubſtance du corps vitré, & forme une multitude de petites cellules qui communiquent toutes les unes avec les autres, tandis que l'autre feuillet recouvre le cryſtallin; de ſorte qu'à moins de compreſſions trop conſidérables, & employées à contretemps, cet accident n'aura pas lieu. Si cette humeur a éprouvé quelqu'altération, le cas devient bien différent; alors l'effuſion d'une partie de ce corps eſt aſſez difficile à éviter, ſur-tout quand on n'eſt pas prévenu de cette complication avant de commencer l'inciſion de la cornée.

§. XVIII. *Extraction du cryſtallin opaque compliqué de vaiſſeaux variqueux.*

Il arrive auſſi quelquefois que la Cataracte eſt accompagnée de vaiſſeaux variqueux à la rétine & à la *choroïde* (1); l'opération,

(1) Je fais mention de cette complication & de l'accident qui arrive après l'extraction, quoique dans ce cas, la *goutte*

dans ce cas, donne lieu à une hémorrhagie assez considérable, quoique sans danger, & qui d'ailleurs cesse d'elle-même. Cette hémorrhagie survient assez ordinairement quelques minutes après l'opération; on conçoit aisément que, dans des cas pareils, elle est absolument inutile: on peut au reste s'assurer de cet état de l'œil, en l'examinant avec soin & en le touchant. Il est beaucoup plus dur que dans l'état naturel; la cornée est petite & fait une saillie en pointe; la pupille est dilatée & immobile: en interrogeant le malade on apprend que la paralysie a précédé l'opacité du cristallin, qu'il y a eu de grandes douleurs dans le fond de l'orbite & dans les parties environnantes. La sclérotique est aussi affectée de vaisseaux variqueux, qui s'apperçoivent aisément à l'extérieur, & sur-tout dans les deux angles des yeux.

L'hémorrhagie ne peut donc avoir lieu que dans une de ces opérations désagréables,

---

sereine, qui accompagne la Cataracte, doive empêcher de pratiquer l'opération. Mais comme les personnes de l'art sont souvent forcées de céder aux sollicitations pressantes des malades, pour lesquels seuls luit encore un rayon d'espoir, quoiqu'on les ait prévenus de l'inutilité de l'opération, il doit entrer dans mon plan de parler des accidens qui suivent l'extraction dans cette malheureuse circonstance.

qu'on eſt quelquefois obligé de faire malgré ſoi, pour ne pas oppoſer aux malades un refus dont l'eſpoir, qui leur reſte toujours, les empêche de reconnoître la juſtice.

Vingt-quatriéme Obſervation.

Mon Père fut appellé, en 1760, à *Peſt* en Hongrie, pour Madame la Comteſſe *Crachalkowitz*, épouſe du Préſident de la Chambre de Hongrie. Cette Dame étoit affectée de Cataracte à l'œil droit. La pupille étoit tout-à-fait immobile & fort dilatée, comme dans preſque toutes les eſpèces de goutte ſereine (1); elle avoit eu des douleurs aſſez violentes avant que la Cataracte ſe fût déclarée. Le cryſtallin étoit d'un blanc jaune & très-opaque; le globe de l'œil fort dur: la

(1) La pupille n'eſt pas toujours dilatée chez les malades affectés de goutte ſereine; quelquefois elle eſt conſidérablement reſſerrée, même dans les deux yeux à la fois, &, lorſque les malades ſont dans un état de cécité parfaite, ſans complication d'aucune autre maladie. C'eſt une obſervation que j'ai eu occaſion de faire nombre de fois, & qui contredit ce que quelques auteurs aſſurent, entr'autres *Porterfield*, dans ſon *Traité ſur l'œil*, pag. 183, vol. 1. Il prétend que la pupille eſt toujours dilatée dans la goutte ſereine, à moins qu'il n'y ait complication d'une autre maladie.

cornée faiſoit une ſaillie en pointe ; les vaiſſeaux variqueux qu'on remarquoit ſur la ſclérotique, ainſi que les complications dont je viens de faire l'énumération, firent juger que l'opération n'auroit point de ſuccès. Cependant, à force de ſollicitations de la part de la malade, des parens, & même du Médecin, auquel la malade avoit confié le ſoin de ſa ſanté, mon Père ſe trouva contraint de la faire ; mais en aſſurant toujours qu'elle ne réuſſiroit pas. A peine la cornée fut-elle inciſée, & le cryſtallin extrait, que les vaiſſeaux variqueux de l'intérieur du globe s'ouvrirent & laiſsèrent échapper le ſang qu'ils contenoient. Cette hémorrhagie dura dix heures ; au bout de ce temps elle s'arrêta d'elle-même, ſans qu'il en réſultât d'accidens fâcheux. La malade ayant été panſée, fut promptement miſe au lit ; elle ſouffrit d'aſſez violentes douleurs pendant ſix heures conſécutives ; après leſquelles elles ſe calmèrent inſenſiblement. La ſuite du traitement ne préſenta rien de remarquable. Quand cet œil fut expoſé à l'air, on apperçut la pupille aſſez noire, entièrement immobile, fort dilatée ; & la malade ne put rien diſtinguer, comme mon Père l'avoit annoncé. La cornée étoit parfaitement réunie.

Cet

Cet œil, après l'opération, ſe trouva moins difforme qu'auparavant, en raiſon de ſa couleur : le globe étoit moins dur, la ſclérotique n'étoit plus auſſi couverte de vaiſſeaux variqueux ; les douleurs auxquelles la malade étoit fort ſujette avant l'opération, revinrent beaucoup moins fréquemment. Ce fut donc un léger ſoulagement ; mais pour l'obtenir en pareil cas, le Médecin ne peut pas ſe permettre de conſeiller l'opération, qui ne promet & ne préſente pas toujours cette eſpèce de ſuccès.

§. XIX. *Section de la Cornée par en haut, néceſſaire dans quelque cas.*

Si la cornée ſe trouve affectée de cicatrice, ou de taches dans ſa partie inférieure, ou même latérale externe ; ſi cette tunique eſt fort petite, & qu'on ſoit obligé de faire une très-grande inciſion, afin d'extraire le cryſtallin aiſément & ſans effort, comme cela doit être ; enfin ſi ce corps eſt ſous la forme d'*hydatide*, on doit pratiquer l'opération d'une manière inverſe à celle que j'ai décrite. La ſection de la cornée doit être faite de bas en haut, & de telle manière que l'ouverture de cette tunique ſe trouve dans la

partie ſupérieure & latérale interne de la cornée plus du côté du grand angle, & à l'oppoſite de l'inciſion que j'ai conſeillée dans les cas ordinaires, & qui ſe trouve dans la partie inférieure & latérale externe du côté du petit angle. Pour faire cette inciſion, il faut tourner en haut le tranchant du *cératotome*, & procéder enſuite, comme dans la première méthode, en ayant ſoin de ſe défendre de l'iris par le moyen que j'ai indiqué, & ſur lequel on peut compter. (*Voyez* les *Fig.* 7 & 8.). Cette inciſion ne préſente pas plus de difficulté que l'autre. Par cette méthode, dans le premier cas, on n'ajoutera point une nouvelle cicatrice à celle qui peut exiſter déjà, ou aux taches qui couvrent la cornée; la cicatrice ſe trouvant dans la partie ſupérieure, ne peut porter d'obſtacle à la viſion. Dans le ſecond cas, la cornée étant ſuppoſée petite, comme il convient de faire toujours une grande inciſion pour que le cryſtallin puiſſe ſortir librement, & que j'ai remarqué que dans les yeux ainſi conformés, ce corps ſe trouve conſtamment très-volumineux, le développement que l'iris eſt forcé d'éprouver pour permettre la ſortie de la Cataracte, fait que cette membrane s'engage facilement dans la ſection pratiquée en-dehors & en bas,

& préſente dans ce cas d'aſſez grandes difficultés pour réduire le ſtaphylome qui peut ſurvenir. Au contraire, dans la méthode que je propoſe ici, la paupière ſupérieure couvrant en entier la ſection, lui laiſſe tout le temps de ſe cicatriſer, & obvie à cet accident. Les obſervations ſuivantes prouvent l'utilité de cette pratique.

Vingt-cinquiéme Obſervation.

M. *Sandré* avoit à l'œil droit une Cataracte qui préſenta quelques difficultés dans l'extraction. Le cryſtallin étoit très-volumineux, & la cornée très-petite. Cette membrane avoit une opacité naturelle, qui en occupoit la circonférence, & qui ne laiſſoit que peu de place pour faire la ſection; ce limbe opaque étoit plus conſidérable dans la partie inférieure & latérale externe, que dans la ſupérieure: mais comme l'opération étoit indiſpenſable, le malade s'y détermina. Elle fut faite en 1782, & en préſence de M. Delaplanche, Médecin de la Faculté de Paris, mon Confrère, & parent du malade. L'inciſion de la cornée & de la capſule fut pratiquée par en haut, & en même-temps l'humeur vitrée, qui ſe préſenta pluſieurs fois à

l'ouverture de la cornée, fut retenue par la ſituation de la ſection. Le cryſtallin, quoique fort volumineux, ſortit facilement, & l'opération eut tout le ſuccès qu'on pouvoit déſirer. Il ne ſe forma point de ſtaphylome; l'inciſion ſe cicatriſa facilement. La ſection externe auroit peut-être pu faire naître tous ces accidens, & ils auroient certainement eu lieu par l'inciſion horizontale.

On peut juger par-là combien les obſervations exactes & multipliées peuvent répandre de jour ſur la pratique; l'opération de M. *Sandré* n'auroit point réuſſi par la méthode ordinaire, ou du moins il y auroit eu bien lieu de le craindre.

Vingt-ſixiéme Obſervation.

Mon Père fut appellé, en 1765, à Londres, par Milord Duc de *Bedford*, qui avoit deux Cataractes. Il lui fit l'opération en préſence de M. *Gataker*, que j'ai déjà nommé. Les yeux préſentoient le même cas que dans la précédente obſervation : les cornées très-petites avoient, dans leur partie inférieure, des taches qui étoient la ſuite d'inflammations. Les cryſtallins paroiſſant plus conſidérables qu'ils ne le ſont ordinairement, obli-

gèrent de faire de très-grandes inciſions; elles furent pratiquées dans la partie ſupérieure & latérale interne de la cornée, pour ne point augmenter l'opacité de ces membranes, & pour éviter le ſtaphylome. Les inciſions de chaque cornée furent faites ſans celles des capſules, à cauſe de la ſenſibilité exceſſive du malade qui, à l'opération de l'œil gauche, penſa d'un coup de tête, renverſer l'Aide; il courut même le plus grand riſque de ſe faire bleſſer, & ne dut ſon ſalut qu'à l'Opérateur, qui ſuivit ſes mouvemens, & termina heureuſement l'inciſion par en haut. La cornée de l'autre œil fut inciſée également ſans la capſule, crainte d'un mouvement ſemblable au premier, qui en effet eut lieu; mais il fut moins violent. Après l'ouverture faite aux capſules par le moyen de l'aiguille, le cryſtallin de l'un & l'autre œil fut extrait ſans perte du corps vitré, qui tendoit à s'échapper en raiſon de ſa fluidité & des mouvemens du malade; cet accident fut évité par l'abaiſſement ſubit de la paupière, & ſur-tout par la poſition de l'inciſion. Il n'y eut point de ſtaphylome, malgré la grandeur de l'inciſion, & le malade guérit ſans aucun accident, dans l'eſpace de quinze jours, après leſquels il reparut à la Cour.

Quelquefois le cryſtallin eſt preſque réduit en matière purulente, & il n'en reſte qu'un très-petit noyau; alors les capſules ſe trouvent libres, dégagées de toute adhérence, & contiennent dans leur intérieur le noyau du cryſtallin opaque, qui nage dans cette matière purulente produite par ſa diſſolution. Dans cet état le cryſtallin reſſemble aſſez à une *hydatide*. Cette eſpèce de Cataracte eſt aſſez aiſée à reconnoître; la pupille eſt entièrement bouchée, & très-ſouvent immobile, le cryſtallin paroît fort blanc. On remarque ſur tout une petite ſaillie que forme l'iris, repouſſée par une *hydatide*, & qui par conſéquent retrécit la chambre antérieure. Lorſqu'on opère cette Cataracte; il ne faut pas ſe permettre la plus légère compreſſion; car il eſt plutôt néceſſaire de ralentir que de favoriſer l'extraction du cryſtallin. On doit laiſſer tomber la paupière ſupérieure, en finiſſant l'inciſion. Celle-ci doit être pratiquée comme dans le cas précédent; c'eſt-à-dire, par en haut; lorſqu'on fait l'inciſion de la cornée à la manière ordinaire, le cryſtallin ſort avec trop de promptitude, & il s'échappe auſſi une trop grande quantité du corps vitré, dont la membrane eſt preſque totalement détruite; alors la vue, ſi elle n'eſt pas

totalement perdue, se trouve au moins considérablement affoiblie.

Vingt-septiéme Observation.

Le célèbre *Euler*, que les Sciences ont perdu en 1784, fut attaqué d'une Cataracte à Berlin. Le cryſtallin étoit tombé en ſuppuration; le centre ſeul en étoit ſolide, & il nageoit au milieu d'un fluide opaque contenu dans ſes capſules; de ſorte qu'il reſſembloit à une petite veſſie (1). La pupille étoit

(1) Les organes du corps humain peuvent être conſidérablement défigurés pat l'effet de la maladie; on riſqueroit ſouvent de ſe tromper, ſi l'on jugeoit de ce qu'ils doivent être, parce qu'ils ſont dans les diverſes affections morbifiques. Le cryſtallin, renfermé dans ſes capſules ſous la forme *d'hydatide*, eſt une preuve de ce que j'avance. J'ai pluſieurs fois obſervé ce corps dans cet état. Il préſentoit l'aſpect d'une petite boule, liſſe & ſans rugoſité, qui pût faire ſoupçonner aucune attache ni aucune continuité avec une autre partie. D'après cela on pourroit croire que les capſules du cryſtallin ſont des membranes particulières diſtinctes de la tunique *hyaloïde*, & non point le prolongement de cette tunique, comme l'ont dit les Anatomiſtes. C'eſt le ſentiment de quelques auteurs, & notamment de Cuſſon. *Voyez* ſes Remarques (*); mais ſi l'on conſidère que cet état du cryſtallin eſt le produit de la maladie, & que d'ailleurs la membrane *hyaloïde* ſe trouve détruite conſtamment dans cette eſpèce de Cataracte, on concevra que

(*) Loc. cit. pag. 12, 15.

immobile, d'après le récit que firent les gens de l'art qui avoient observé son œil. Dans cet état, il fut opéré par un Oculiste, qui laissa échapper la plus grande partie de l'humeur vitrée avec le cryſtallin; de sorte que le malade ne recouvra point la vue. Quelque tems après ce Savant, qui avoit déjà un commencement de Cataracte à l'autre œil, dans le voyage qu'il fit de Berlin à Pétersbourg pour se fixer dans cette ville, perdit totale-

---

cette induction est hazardée, & ne peut pas démentir ce qu'une dissection exacte démontre dans les yeux sains. Il est à la vérité difficile de savoir comment la membrane *hyaloïde*, qui enveloppe & qui retient en place le cryſtallin dans l'état naturel, peut se détacher entièrement du corps vitré dans la circonférence de la lentille, & rester ensuite adhérente au cryſtallin, de manière à entourer uniformément ce corps, & à représenter une tunique particulière très-bien conformée; mais il n'en est pas moins prouvé que cette structure singulière est un effet de la maladie, qui paroît produit par la protubérance de la partie antérieure du cryſtallin, dont l'action sur la membrane *hyaloïde* l'attire & la détache sans doute peu-à-peu de son adhérence avec le corps vitré, en laissant ce dernier dépourvu de sa tunique antérieure, & conséquemment libre & flottant. C'est à cette désorganisation qu'est dûe la sortie de l'humeur vitrée, qui a presque toujours lieu dans l'opération de cette espèce de Cataracte faite par en bas, & qu'on a le plus grand espoir de prévenir, en faisant l'incision de la cornée par en haut, comme je l'ai recommandé.

ment la vue. Mon Père, qui avoit été appellé en 1771, à Pétersbourg, pour M. le Comte *Raſoumoufsky*, *Hettman des Coſaques* (1), fut conſulté par ce Savant. Ayant examiné ſon état, il lui conſeilla l'opération, qui fut acceptée avec empreſſement. L'inciſion fut pratiquée dans la partie ſupérieure de la cornée. Le cryſtallin qui étoit mou & ſous forme *d'hydatide*, comme celui de l'autre œil, ne ſortit que lentement & à la volonté de l'Opérateur, ſans qu'il fût néceſſaire d'inciſer la capſule. Le corps vitré n'eut pas la liberté de s'échapper, & l'opération ne fut accompagnée ni ſuivie d'aucun accident. La pupille acquit un peu plus de mobilité qu'elle n'en avoit auparavant (2); le malade

(1) M. le Comte *Raſoumoufsky* avoit à chaque œil une eſpèce d'onglet, dont les auteurs n'ont pas fait une deſcription exacte. Ces excroiſſances étoient accompagnées de vaiſſeaux variqueux très-conſidérables; elles exigèrent des opérations longues & difficiles. Je rendrai un compte détaillé de cette maladie dans une autre circonſtance.

(2) Quoiqu'il ſoit très-fréquent de voir moins de mobilité dans la pupille, après l'opération de la Cataracte, qu'il n'y en avoit auparavant, il arrive cependant quelquefois qu'on en obſerve davantage. Ces cas ſont aſſez rares, & ils paroiſſent être dûs à ce que l'iris étoit gênée & comprimée par le gonflement, ou l'adhérence du cryſtallin; lorſque ce corps eſt extrait, cette membrane reprend ſon état ordinaire, ou du-moins s'en rapproche plus ou moins.

recouvra l'uſage de cet œil. Le ſuccès de cette opération ſe trouve conſigné dans le *Commentarii Medicinæ* de *Leypſick* (1).

Vingt-huitiéme Obſervation.

Je fus appellé en 1781, par Mademoiſelle *de la Verdine*, demeurant alors à Paris. Cette malade avoit déjà été opérée d'un œil par un Oculiſte de cette Capitale: cette première opération n'avoit point eu de ſuccés, ſans doute par ce que le corps vitré avoit ſuivi preſqu'en entier le cryſtallin, ce dont je jugeai par l'inſpection de l'œil opéré, dont la pupille étoit très-nette, noire & immobile. La malade n'en voyoit point, quoiqu'avant cette opération ſa Cataracte eût été jugée par les perſonnes de l'art, de nature à devoir réuſſir. Le globe de cet œil me parut être beaucoup plus petit que l'autre, en raiſon de la perte conſidérable du corps vitré. En examinant l'autre œil, je ſoupçonnai, d'après la légère convexité de l'iris, & par la

(1) Vol. 17, part. 3, artic. *nova Phyſico Medica*, pag. 540, Petropoli die 28 Septemb. Clar. Leonardo Eulero, « Viſus amiſſus felici operatione Cataractæ, à celeb. lib. » Bar. à Wenzel, reſtitutus eſt ».

forme & la couleur de la Cataracte dont il étoit affecté, que le cryſtallin étoit fondu, & ſous forme *d'hydatide*. Il avoit l'apparence véſiculaire, que j'ai déjà décrite pluſieurs fois; alors je me déterminai à faire l'inciſion par en haut. Le cryſtallin ſortit immédiatement (quoiqu'à ma volonté), & renfermé dans ſes deux capſules; l'humeur vitrée qui ſe préſentoit à l'inciſion, fut retenue par l'abaiſſement de la paupière ſupérieure. Je recommandai à la malade de ſe coucher la tête baſſe, & de ne faire aucun mouvement que ceux dont elle ne pourroit ſe diſpenſer. Elle reſta trois jours dans la plus grande tranquillité & dans la même ſituation; j'attendis ce temps pour lever l'appareil: la cicatrice ſe fit très-bien; il n'arriva aucun accident, & la malade fit uſage de cet œil au bout de quinze jours. La pupille redevint beaucoup plus mobile; l'iris paroiſſoit dans ſon état naturel, & avoit un mouvement d'oſcillation dans l'humeur aqueuſe, qui d'ailleurs jouiſſoit d'une grande limpidité (1).

(1) Ce phénomène du mouvement oſcillatoire de l'iris, auquel les Oculiſtes ne ſemblent point avoir fait aſſez d'attention, arrive aſſez ſouvent après l'opération de la Cataracte, ſoit par l'extraction, ſoit par l'abaiſſement. Il eſt très-difficile à décrire, quoiqu'il ſoit aſſez aiſé à appercevoir &

§. XX. *Sur l'opacité de la capſule antérieure, les reſtes du cryſtallin, & l'effuſion du corps vitré.*

Vingt-neuviéme Obſervation.

La nommée Françoiſe, femme d'un Cordonnier, ayant perdu l'uſage de l'œil gauche, depuis pluſieurs années, vint me conſulter au mois de Juin 1785. C'étoit une Cataracte fort blanche, & qui annonçoit par cette couleur, ainſi que par ſon étendue, que le cryſtallin étoit mou, ce que la ſuite vérifia. Les mouvemens de la pupille paroiſſoient d'ailleurs un peu plus gênés que ceux de l'autre œil, qui n'étoit pas malade. Cette femme avoit les yeux aſſez petits & enfoncés, & ſur-tout une frayeur extrême de l'opération; s'étant néanmoins confiée à mes ſoins, je la fis en inciſant ſimplement la cornée ſans tou-

---

à reconnoître. C'eſt une ſorte d'ondulation qui ſemble être produite par l'humeur aqueuſe, quoique cette humeur n'éprouve point un véritable déplacement. La cauſe de ce mouvement ſingulier, & qui eſt indépendant de celui de contraction & de dilatation de cette membrane, pourroit être due en grande partie à l'abſence du cryſtallin, & à ce que l'iris eſt alors beaucoup moins ſoutenue.

(1) *Percival Pott*, Remarques ſur la Cataracte, pag. 495.

cher à la capſule, que j'ouvris enſuite au moyen de l'aiguille. Je procédai à l'extraction du cryſtallin, qui étoit en effet fort mou, mais qui, contre l'ordinaire dans ce cas, étoit adhérent à l'iris ; de ſorte qu'il ne ſortit qu'avec quelques difficultés, lors même que les adhérences eurent été détruites. Pendant cette extraction, une partie du corps vitré ſe préſenta à travers la pupille, & il s'en échappa même une petite portion ; mais ayant fait promptement abaiſſer la paupière ſupérieure, j'évitai une effuſion plus grande de cette humeur. Je fus obligé cependant d'entr'ouvrir légérement les paupières quelques inſtans après, afin de m'aſſurer qu'il ne reſtoit aucune portion du cryſtallin. Cette précaution ne fut pas inutile, puiſque j'enlevai une matière opaque, qui obſtruoit entiérement la pupille, comme avoit fait le cryſtallin avant ſon extraction. On juge bien que pendant cette manœuvre, il y eut encore un écoulement du corps vitré, que je ne fus pas maître d'empêcher. La pupille paroiſſant fort nette & fort noire, j'appliquai ſur l'œil une compreſſe retenue par un bandeau. Je recommandai à la malade beaucoup de tranquillité ; je lui preſcrivis le régime convenable, & enhardi par le ſuccès

de pluſieurs opérations, où la perte du corps vitré avoit été encore plus conſidérable, je lui fis eſpérer qu'elle verroit de cet œil. Je n'ôtai le bandeau & la compreſſe que quatre jours après, à cauſe que l'écoulement de l'humeur vitrée étoit à craindre. Je ne voulus point toucher à cet œil pendant tout ce temps. La malade n'avoit ſouffert aucunes douleurs; l'effuſion d'une partie du corps vitré les éloigne le plus ordinairement; mais lorſque je découvris l'œil, elle ne put qu'avec peine appercevoir les objets. J'examinai attentivement la pupille, & je découvris un corps opaque, qui l'occupoit preſque en entier; c'étoit encore une portion du cryſtallin, ſemblable à celle dont j'avois déjà fait l'extraction après la ſortie de cette lentille, & qui s'étoit détachée des bords de la capſule, où elle s'étoit d'abord cantonnée, & n'avoit pas paru dans l'opération. Comme la cornée étoit réunie, & que d'ailleurs l'œil étoit encore trop ſenſible, je laiſſai cet organe dans cet état, réſolu d'attendre qu'il fût dans le cas d'éprouver une ſeconde opération, qui devenoit indiſpenſable. Quelques mois après cette femme ſe préſenta de nouveau : la cornée étoit parfaitement réunie; mais la pupille étoit toujours

obſtruée, & les rayons lumineux ne parvenoient que par un très-petit eſpace, qui étoit libre. La malade voyoit un peu, mais point ſuffiſamment pour ſe conduire ; & comme elle étoit déterminée à tout tenter pour recouvrer l'uſage de cet œil auſſi parfaitement qu'elle avoit lieu de l'eſpérer, elle ne fit point de difficulté de ſe ſoumettre à une ſeconde opération. J'étois aſſuré que dans l'extraction de cette matière, l'humeur vitrée s'écouleroit encore, ſi je pratiquois l'inciſion de la cornée dans la partie inférieure de cette tunique ; je réſolus donc de l'inciſer dans ſa partie ſupérieure, perſuadé que de cette manière elle n'auroit point lieu. J'éprouvai dans cette ſection quelques difficultés de la part de l'iris, qui enveloppa la lame de mon inſtrument ; mais l'en ayant débarraſſé au moyen de légers frottemens ſur la partie antérieure de la cornée, correſpondante à celle de l'iris, qui l'avoit embraſſé, je la terminai heureuſement. Alors je voulus enlever les reſtes opaques du cryſtallin ; mais en portant la curette, je ſentis de la réſiſtance, & je reconnus que cela provenoit de la capſule antérieure, qui étant devenue en partie opaque & adhérente à la pupille, retenoit cette ma-

tière. Quoique cette membrane eût été inciſée par l'aiguille, elle étoit cependant réunie, & elle étoit devenue très-coriace & ſemblable à une coquille d'œuf. J'enlevai cette membrane preſqu'entière, au moyen d'une petite pince propre à cet uſage, & j'otai pour lors exactement cette matière opaque. Comme l'humeur vitrée ne pouvoit s'écouler pendant cette manœuvre, à cauſe de la ſituation de l'inciſion de la cornée, je pus mettre en uſage ſur la partie antérieure de cette membrane, les frottemens légers que j'employe toujours dans l'opération de la Cataracte. Je me ſervis du dos de la curette, même du pouce, au moyen duquel je fis des frictions en rond ſur la cornée, & bien aſſuré pour cette fois qu'il ne reſtoit plus rien, parce que les frottemens auroient fait paroître cette matière, s'il en fût encore reſté, je couvris l'œil.

Quoique l'opération eût été longue & laborieuſe, cependant la malade ſouffrit très-peu, le traitement ſe termina ſans inflammation & ſans ſtaphylome, & l'inciſion de la cornée fut conſolidée en peu de jours. Je n'employai aucun reméde qui mérite la peine d'être rapporté. La pupille reſta nette, noire, mais beaucoup plus large & légérement déformée,

formée, sans doute à cause des tiraillemens qu'elle éprouva dans l'extraction de la capsule, qui lui adhéroit. Au reste la vue est aussi bonne qu'elle peut l'être après l'opération de la Cataracte la plus heureuse, & dans laquelle il n'y a pas eu de perte de l'humeur vitrée.

§. XXI. *Cataracte ayant son siége dans l'humeur de Morgagny.*

L'humeur de Morgagny, qu'un auteur célébre (1) paroît ne point admettre, & qu'il croit être le produit d'une dissolution du cristallin, lorsqu'il s'en trouve dans les capsules, paroît cependant avoir une existence distincte, puisqu'elle peut éprouver différentes altérations, sans qu'on en ait observé aucune dans le cristallin. Les observations suivantes, & plusieurs autres que je pourrois rapporter, m'en ont absolument convaincu.

Trentiéme Observation.

Un jeune homme vint en 1765 consulter mon Père à Londres. Son œil droit, qui étoit affecté d'une Cataracte, dont la couleur étoit extrêmement blanche, présenta dans l'opération une circonstance assez singulière. Dès que la cornée & la cristallo-antérieure furent

(1) *Percival-Pott*, Remarques sur la Cataracte, pag. 499, *in*-8°. traduit de l'Anglois.

ouvertes, & avant que la ſection fût tout-à-fait achevée, il ſortit par la pupille une matière laiteuſe qui, ſe mêlant à l'humeur aqueuſe & s'écoulant avec elle par l'inciſion de la cornée, laiſſa voir la pupille auſſi nette que celle d'un œil dont on a extrait exactement le cryſtallin. On crut d'abord que c'étoit la matière même du cryſtallin tombé en ſuppuration; le malade paroiſſoit jouir de la vue: on lui préſenta pluſieurs objets aſſez petits, qu'il apperçut & diſtingua parfaitement bien. On lui fit eſſayer un verre à Cataracte, comme on a aſſez ſouvent coutume de faire; mais il vit trouble à la diſtance ordinaire, comme cela a lieu pour les yeux ſains; ce fait parut fort étonnant: au reſte il ſe coucha après que ſon œil eut été couvert. Le lendemain, en levant l'appareil, on apperçut un écartement produit par un corps étranger, & qu'on reconnut facilement pour le cryſtallin lui-même, qui ne paroiſſoit point avoir rien perdu de ſa tranſparence. La maladie ne pouvoit donc avoir eu ſon ſiége que dans l'humeur de *Morgagny*, puiſque le cryſtallin étoit dans ſon état naturel & pour la tranſparence, & pour le volume. Le malade, après ſa guériſon, d'après les eſſais qui furent faits, ne vit plus que comme les autres perſonnes

qui ont ſubi l'opération, & il eut beſoin de verres à Cataractes.

Trente-uniéme Obſervation.

Dans le voyage que nous fimes à Vienne, en 1774, mon Père & moi, j'eus occaſion d'obſerver dans quelques opérations que je fis, & encore plus parmi le grand nombre de celles que fit mon Père, pluſieurs cas ſemblables aux précédens. Je remarquai ſur-tout un jeune enfant qui avoit une Cataracte à l'œil gauche. Le cryſtallin étoit d'un blanc très-vif, & cachoit toute la pupille. A peine la cornée & la cryſtallo-antérieure furent-elles ouvertes, qu'il ſortit une matière laiteuſe avec l'humeur aqueuſe. La pupille parut fort noire & fort nette, & le malade diſtingua parfaitement les objets; ce qui nous fit croire qu'il y avoit eu une diſſolution complette du cryſtallin. Le lendemain, en levant l'appareil, je trouvai le cryſtallin engagé dans l'inciſion de la cornée, qu'il avoit entretenu ouverte; ce corps ſuivit la compreſſe, & je l'y trouvai quand je l'eus ôtée. Il étoit tranſparent, ſans aucune couleur (1), & aſſez petit, probable-

(1) Dans les enfans le cryſtallin eſt fort diaphane; avec l'âge il prend une légère couleur jaunâtre. Ce corps, renfer-

ment parce que la portion la plus molle de ce corps s'étoit attachée au linge, & avoit diminué ſon volume. La ſuite de cette opération ne préſenta rien de remarquable, & l'enfant fut parfaitement guéri.

Depuis cette époque, j'ai eu occaſion d'opérer deux payſans, l'un de Compiegne, & l'autre de Dammartin, qui me préſentèrent les mêmes phénomenes; mais par une legère compreſſion, le cryſtallin ſe préſenta, & j'en fis tout de ſuite l'extraction. Si pareil cas arrivoit, il ne faudroit pas héſiter d'extraire le cryſtallin; ſans cette précaution, ce corps perdroit certainement ſa tranſparence, ou il pourroit ſe loger dans la chambre antérieure, & exigeroit une ſeconde opération.

---

mé dans une capſule que lui fournit la membrane *hyaloïde*, & baignant dans une liqueur contenue dans cette capſule, ne paroît point avoir de communication avec les autres parties de l'œil, quoique quelques auteurs aient prétendu avoir découvert des vaiſſeaux venant de l'artère centrale de la rétine, & qui s'inſéroient dans ce corps. D'après cela on a de la peine à entendre comment cette lentille peut conſerver ſa tranſparence quand le fluide dans lequel elle baigne eſt vicié. Au reſte il eſt une multitude de faits ſemblables en Médecine, dont on ne peut rendre raiſon, & qui cependant n'en exiſtent pas moins.

§. XXII. *Décollement de l'iris pendant l'opération.*

PARMI les accidens qui peuvent arriver à l'iris pendant l'opération de la Cataracte, je ferai mention du décollement de cette membrane, dans une partie de sa circonférence; nous avons eu occasion de l'observer, & quoique cette circonstance ne soit pas fort fréquente, elle peut se présenter dans l'opération; il est par cette raison très-important d'en être prévenu.

Trente-deuxième Observation.

Mon Père fut appellé à *Harlem* en 1776, pour voir & opérer Madame *Patin*, épouse du Bourguemestre de cette ville, qui avoit une Cataracte à chaque œil. L'une & l'autre ne présentoient aucun des signes qui annoncent des accidens, ou même des difficultés dans l'opération. Cependant à peine la cornée & la capsule eurent-elles été incisées, que l'iris se détacha dans sa partie inférieure & latérale externe, environ dans le quart de sa circonférence; ce fut sans doute l'impulsion des humeurs de l'œil, qui se portoient en avant, qui déterminèrent cet accident, attendu que cette Dame avoit les yeux fort saillans &

fort irritables. Le cryſtallin, par la réſiſtance que lui oppoſa la pupille dans ſon développement, trouva plus de facilité à ſe porter vers cette ouverture, par laquelle il ſortit très-facilement. Cette extraction ne put ſe faire ſans qu'il s'échappât une portion de l'humeur vitrée aſſez abondante, malgré le ſoin qu'on eut de fermer très-promptement la paupière ſupérieure. Ce qu'il y a de plus ſingulier, c'eſt que l'autre œil préſenta abſolument le même phénomène; l'iris ſe détacha dans ſa partie inférieure, & le cryſtallin ſortit par ce décollement. Cet accident ne nuiſit en aucune manière au ſuccès de l'opération. La malade n'éprouva aucune inflammation ni aucune douleur; la perte d'une partie du corps vitré, comme je l'ai déjà dit, n'étant que très-rarement ſuivie de ces accidens. Nous prévînmes une nouvelle effuſion de l'humeur vitrée en faiſant coucher la malade ſur le dos & la tête fort baſſe; l'appareil fut laiſſé quelques jours ſans être levé.

Quand nous ouvrîmes les yeux de la malade, cette Dame diſtingua très-bien tous les objets. Nous fûmes fort ſurpris, en examinant ſes deux yeux, de voir que les pupilles étoient exactement fermées, & que la malade ne voyoit que par l'ouverture produite par le dé-

collement de l'iris. Cette nouvelle pupille, qui ſubſiſta dans cet état, étoit abſolument ſemblable à celle des chats pour la forme; mais elle étoit preſque horizontale, & dans la partie inférieure de la cornée. Ce phénomène nous parut fort extraordinaire, parce que cette Dame n'avoit éprouvé aucune douleur, & parce que la pupille ne ſe ferme ordinairement qu'à la ſuite de ſouffrances aſſez vives. Au reſte, cette eſpèce de pupille artificielle ſervit à cette Dame auſſi-bien qu'une pupille ordinaire, puiſqu'au bout de trois mois elle put lire les caractères les plus fins avec le ſecours des verres à Cataractes.

Si pareil accident arrivoit, il ne faudroit donc pas déſeſpérer de guérir le malade; alors on n'inſiſtera point à extraire le cryſtallin par la pupille, parce qu'il trouve plus de facilité à ſortir par ce décollement, & que d'ailleurs les compreſſions qu'on employeroit, outre qu'elles ſeroient inutiles en raiſon de cette plus grande facilité, feroient échapper une grande partie du corps vitré par cette même ouverture.

Trente-troiſiéme Obſervation.

Dans le voyage que je fis à *Groningue* avec mon Père, en 1776, j'obſervai un cas preſque

ſemblable au precédent, & dont les ſuites furent encore plus heureuſes, relativement à la pupille artificielle, qui n'eut pas lieu dans le malade dont je vais rapporter l'obſervation.

Il vint un pauvre homme conſulter mon Père pour deux Cataractes, qui le privoient de la vue depuis plus de deux ans. Nous examinames attentivement ſes yeux, qui nous préſentèrent toutes les apparences de deux Cataractes dont l'extraction devoit être facile & ſuivie du plus grand ſuccès. Il avoit les yeux fort ſaillans & fort irritables, les pupilles tres-ſenſibles & jouiſſant d'un libre mouvement de contraction & de dilatation, diſtinguant parfaitement la main que l'on agitoit devant ſes yeux; en un mot il préſentoit à un dégré éminent toutes les conditions que l'on déſire pour le ſuccès de cette opération. Les cornées des deux yeux ayant été inciſées ſans les capſules (à cauſe de la grande agîtation du malade), celles-ci furent ouvertes au moyen de l'aiguille d'or. Le cryſtallin de l'œil gauche ſortit ſans difficulté, quoique ce fût le plus anciennement affecté. Mon Père ayant employé ſur l'œil droit les légères compreſſions qu'on a coutume de mettre en uſage, l'iris ſe detacha dans ſa partie inférieure. Le cryſtallin, au lieu de ſe

préſenter à la pupille, s'étant échappé de ſon châton, ſe porta vers cette ouverture. Alors mon Père facilita ſon extraction au moyen de la curette ; comme il étoit fort volumineux, l'ouverture accidentelle de l'iris s'en trouva fort augmentée. Il y eut une effuſion du corps vitré, quoique peu conſidérable ; le cryſtallin étoit ferme & ſans accompagnemens, qui d'ailleurs, s'il en eût exiſté, ſe ſeroient écoulés avec l'humeur vitrée. Le malade ayant été panſé, nous lui recommandames, pour éviter une nouvelle effuſion de l'humeur vitrée, les précautions qui ſont d'uſage dans ce cas, telles que d'avoir la tête baſſe, & de reſter ſur le dos, & le plus tranquillement qu'il eſt poſſible. J'eus ſoin également de ne lever l'appareil qu'au bout d'un nombre de jours ſuffiſant pour la parfaite réunion de la plaie. Le malade éprouva des douleurs très-ſupportables ; celles de l'œil gauche furent les plus fortes. Au bout de dix jours ſeulement j'ouvris les yeux (dans les cas ſimples j'employe bien moins de temps) : le malade diſtingua parfaitement tous les objets. En examinant ſes yeux, je vis la pupille de l'œil gauche fort ronde, & la cicatrice parfaitement conſolidée. La pupille de l'œil droit n'étoit pas ſi ronde, mais un peu oblongue.

Elle avoit cette forme, parce que la partie de l'iris qui s'étoit détachée, s'étoit trouvée compriſe dans la cicatrice. La pupille, par ce moyen, ſe trouvoit un peu tirée par en bas; la cicatrice étoit un peu épaiſſe; mais comme elle étoit fort baſſe, & très-près de la ſclérotique, elle ne gênoit en rien la perception des objets. La vue n'étoit aucunement dérangée par la forme de cette pupille, & le malade, au bout de quelques mois, put lire les caractères les plus fins, à l'aide des verres à Cataractes.

Comme l'iris fut pincée dans la cicatrice, & agglutinée avec elle, l'ouverture produite par le décollement diſparut; ce qui fut avantageux au malade, en lui évitant cette légère difformité; d'ailleurs, les deux pupilles (la naturelle & l'artificielle) ayant ſubſiſté, auroient peut-être pu gêner la vue. Il y a apparence que ſans ce décollement, il ſeroit ſurvenu un ſtaphylome, puiſque malgré l'éloignement qu'il y avoit, de la partie de l'iris qui s'étoit détachée, au bas de l'inciſion, cependant cette tunique s'engagea dans la plaie de la cornée pendant que les yeux reſtèrent fermés.

Ces obſervations aſſez rares, puiſque j'en ai trouvé très-peu d'exemples dans les au-

teurs assez nombreux qui sont venus à ma connoissance, semblent favoriser l'opinion des Anatomistes, qui croyent que l'iris est une membrane particulière, & ne doit point être regardée comme la continuation de la *choroïde*. *Riolan* est peut-être un des premiers qui ait douté de cette continuation, adoptée avant lui par beaucoup d'autres (1). *Duverney* a cru l'iris distincte de la *choroïde* (2); c'est aussi l'opinion de *Zinn* (3). *Winslow* (4), *Senac* (5), *Lecat* (6), *Porterfield* (7), *Haller* (8), ont cependant pensé qu'elle étoit continue. *Guérin* a prévu le décollement de l'iris, par la difficulté que le cryſtallin peut éprouver dans son extraction; mais il n'en a donné aucun exemple (9). *Janin* a fait aussi mention de cet accident (10). Quelquefois

(1) Antropolog lib. 14, cap. 4.

(2) Lieutaud par M. Portal, 1777, vol. 2, pag. 51.

(3) Descript. anatom. ocul. *in*-4°. Gottingue, 1755, page 101, Hoin, Mercure de France, Août 1769, pag. 154.

(4) Expos. anatom. *in*-4°. Paris, 1732, pag. 662.

(5) Anatom. d'Heister, *in*-8°. Paris, 1735, pag. 692.

(6) Traité des sens, Paris, 1742, *in*-8°. tom. 1, p. 374.

(7) Treatise on the eye, vol. 1, *in*-8°. Edinburgh, 1759, page 152.

(8) Physiol. tome 5, *in*-4°, Lausane, 1769, page 369.

(9) Malad. des yeux, *in*-12, Lyon, 1769, page 219.

(10) Malad. des yeux, page 417, *in*-8°.

cette membrane se détache par en haut, quelquefois aussi le décollement a lieu dans l'angle interne ; & dans tous ces cas le cryſtallin sort toujours par l'ouverture artificielle.

§. XXIII. *Réunion de l'iris après sa diviſion par l'inſtrument tranchant, pendant la ſection de la cornée.*

Plusieurs Obſervations prouvent que l'iris, après avoir été inciſée, se réunit quelquefois ; & la coalition des bords de la pupille, qui peut avoir lieu après des coups portés sur l'œil, après des hypopions, des inflammations violentes, quelquefois même à la suite de l'opération de la Cataracte, semble encore étayer cette assertion. C'est cette possibilité de la réunion des bords inciſés de l'iris, qui m'a engagé à recommander d'emporter une portion de cette membrane dans l'opération de la pupille artificielle, comme j'ai eu soin de le dire à l'article de mon Ouvrage, où cette opération se trouve décrite. On évite, par cette précaution, la réunion de la pupille que l'on a formée dans l'iris ; ce qui a souvent lieu dans l'opération pratiquée selon la méthode de *Cheſelden*. L'Obſervation suivante prouve évidemment que l'iris, après avoir été coupée, peut cependant se réunir de

nouveau, lorſque cette membrane a été ſimplement diviſée ſelon la direction des fibres droites.

Trente-quatriéme Obſervation.

Madame *Samſon*, avoit perdu l'uſage de l'œil gauche depuis deux ans, ſans aucunes douleurs ni inflammations. Cette Dame vint me conſulter en 1785, & examinant ſon œil, je vis clairement, à la couleur de la pupille, que c'étoit une Cataracte dont le cryſtallin étoit mou & ſous forme laiteuſe; car il occupoit toute l'étendue de la pupille, comme c'eſt l'ordinaire dans ce cas. Je propoſai à cette Dame de lui faire l'opération, ce qui fut accepté. L'extrême agitation où me parut cette malade me détermina à inciſer la cornée ſimplement, ſans ouvrir du même temps la capſule, & la ſuite juſtifia la précaution que j'avois priſe. Lorſque la pointe de l'inſtrument que je dirigeois ſelon le plan de l'iris, vers la partie inférieure & latérale interne de la cornée, eut dépaſſé la pupille, cette Dame, dont l'agitation devint extrême, tourna ſubitement ſon œil vers la pointe de mon *cératotome*; je ne pus éviter ce mouvement violent, que je ne prévoyois pas,

malgré toute l'attention & la promptitude que j'employai, & l'iris fut diviſée par la pointe de l'inſtrument dans ſa partie inférieure. Après l'avoir dégagée, j'eus la plus grande peine à achever la ſection de la cornée, parce que, malgré toutes les repréſentations que je faiſois, ainſi que tous les aſſiſtans, afin de calmer cette Dame, elle ne put s'empêcher de faire encore un mouvement ſi fort en arriere, qu'elle penſa renverſer la perſonne qui tenoit la paupière ſupérieure aſſujettie. Je n'eus pas moins de peine enſuite à diviſer la capſule antérieure, au moyen de l'aiguille, & je n'y parvins qu'après des tentatives réitérées. Enfin, ayant exactement extrait le cryſtallin, ainſi que les fragmens opaques qu'il laiſſe quelquefois après lui, j'examinai dans quel état ſe trouvoit l'œil. La pupille étoit fort petite, elle conſervoit ſa rondeur, elle étoit noire & fort nette L'endroit de l'iris que l'inſtrument avoit intéreſſé, étoit ſitué à environ une ligne du bord inférieur de la pupille, & préſentoit l'aſpect d'un ovale allongé, d'à-peu-près une ligne & demie de longueur, & d'une demie-ligne de largeur. Cet écartement des fibres de l'iris étoit preſque ſelon la ligne perpendiculaire du corps. La vue ne ſouffrit pas de cet accident;

dent ; car la malade diſtingua parfaitement tous les objets ; je ne déſeſpérai point de ſa guériſon, ayant pluſieurs fois obſervé, dans d'autres circonſtances, la réunion des bords de l'iris diviſée. Je preſcrivis les précautions ordinairement employées après cette opération. Ces moyens réuſſirent ; les douleurs furent modérées, & il ne ſurvint aucun accident. J'ouvris l'œil quelques jours après, & j'apperçus la pupille en bon état : la partie de l'iris, qui avoit été ouverte, s'étoit conſidérablement rapprochée, & l'eſpace étoit infiniment moindre ; quelques jours après il étoit diminué au point qu'il n'étoit preſque pas viſible ; enfin quinze jours étoient à peine écoulés, qu'il me fut impoſſible de diſtinguer l'endroit où cette inciſion avoit eu lieu.

En général les douleurs furent peu conſidérables ; il n'y eut ni inflammations ni ſtaphylome, & la malade fait uſage de cet œil pour lire avec le ſecours des verres propres aux perſonnes opérées de la Cataracte. Elle jouit maintenant d'une très-bonne vue, malgré ſon grand âge de plus de quatre-vingts ans, & malgré l'accident dont j'ai fait mention. L'opération fut plus longue qu'elle ne l'eſt ordinairement, à cauſe du peu d'ouverture des paupières, de l'enfoncement du globe dans la

cavité orbitaire, & des adhérences qu'il fallut détruire.

§. XXIV. *Traitement des malades après l'opération.*

On ne doit point se flatter sans doute de prévenir les douleurs & l'inflammation qui suivent quelquefois cette opération, quelle que soit la manière dont on la pratique, & quelques préparations qu'on ait employées, qui dans le fait n'ont jamais empêché ces accidens d'arriver; cependant je puis assurer que les inflammations & douleurs arrivent bien plus rarement par notre méthode, que dans toute autre. En effet, une opération qui ne dure qu'une demi-minute dans les cas ordinaires, qui se fait très-souvent d'un seul trait avec un seul instrument, ou tout au plus deux dans d'autres occasions, doit entraîner après elle beaucoup moins d'inconvéniens que celle pour laquelle on employe plus de temps & de moyens. Cette complication d'instrumens ne peut qu'être nuisible; ceux qui les proposent oublient les préceptes donnés par les plus grands maîtres de l'art, qui ont toujours recommandé de rendre les opérations les plus simples qu'il soit possible.

Lorsque l'opération est achevée, il faut bien se garder de mouiller les yeux avec quelque liqueur

liqueur que ce ſoit, pas même avec un mélange d'eſprit-de-vin & d'eau, comme on a coutume de le faire (1). Il faut les couvrir ſimplement avec une compreſſe ſeche, aſſujettie par un bandage. On peut auſſi ſe ſervir d'un plumaſſeau de charpie. On levera tous les jours l'appareil pour eſſuyer les larmes & la matière qui s'amaſſe aſſez ſouvent dans le grand angle & au bord des paupières, à moins que quelques circonſtances ne forcent de laiſſer l'appareil pendant pluſieurs jours, comme je l'ai déjà dit.

Il convient que le malade ſe couche ſur le dos, s'il a été opéré des deux yeux; s'il n'y a qu'un œil qui l'ait été, il pourra ſe coucher ſur le côté oppoſé; cette pratique prévient ſouvent la déformation de la pupille, l'écoulement trop long de l'humeur aqueuſe, celui du corps vitré, ainſi que les douleurs, les inflammations, & le gonflement des paupières, accidens qui ſuivent ordinairement les compreſſions du globe.

Le premier & le ſecond jour le malade ne prendra que du bouillon, & fera uſage d'une

(1) J'ai employé quelquefois ce moyen, ainſi que quelques autres, dont je ne fais pas mention les croyant tous plus nuiſibles qu'utiles, d'après un grand nombre d'obſervations.

boiſſon délayante, adouciſſante & rafraichiſſante, comme l'eau d'orge, l'eau de veau, l'eau de poulet, le petit lait, le lait d'amande, l'orgeat, ou de quelques liqueurs acidules, telles que la limonade légère, l'orangeade. Si le troiſième jour ſe paſſe ſans douleurs, on peut lui permettre l'uſage de quelques mets légers, du potage, des légumes accommodés au gras. S'il ſurvenoit de l'inflammation ou de la douleur, il faut ſans héſiter faire promptement une ſaignée du pied, la réitérer ſuivant le beſoin, mettre le malade à une diéte ſévère, & continuer l'uſage des antiphlogiſtiques.

Si ces accidens n'ont pas lieu, il eſt inutile d'employer aucun des moyens que je viens d'énoncer. La plupart des malades qui ſe confient à nos ſoins, guériſſent parfaitement ſans avoir employé aucuns moyens préparatoires, comme auſſi ſans être dans la néceſſité de faire uſage d'aucuns remèdes après l'opération, parce que les accidens fâcheux qui les exigeroient ſont aſſez rares par notre méthode.

Il ne faut pas non plus négliger de tirer légérement avec le doigt la paupière inférieure, qui aſſez ſouvent ſe retourne en dedans, s'engage dans les lèvres de la plaie, la tient ouverte, & eſt quelquefois la cauſe des

douleurs que le malade éprouve. Cet accident eſt toujours moindre & moins fréquent par notre méthode que par l'inciſion horizontale. Au reſte, dans tous les cas, c'eſt une précaution très-utile, & qui prévient ſouvent les ſtaphylomes.

Le larmoyement qui arrive plutôt ou plus tard, lorſqu'on ôte l'appareil & qu'on laiſſe l'œil expoſé à la lumière, ne doit point alarmer. Il dure quelquefois dix ou douze jours; mais il va toujours en diminuant. Je n'ai trouvé aucun reméde pour arrêter ce flux de larmes, ni même pour en diminuer l'abondance. C'eſt un accident qui ſurvient aſſez conſtamment, mais qui au reſte n'eſt nullement dangereux, & ceſſe peu-à-peu de lui-même, à meſure que l'œil s'accoutume à l'impreſſion de la lumière & de l'air, qui paroiſſent en être la cauſe.

Le gonflement œdémateux des paupières, qui très-ſouvent a lieu, & dont la durée eſt à peu-près la même que celle du larmoyement dont je viens de faire mention, ne doit point inquiéter davantage; il ſe diſſipe également ſans remède par la ſeule action de l'air ſur ces parties. Les médicamens toniques & autres, que l'on ſeroit tenté d'employer en topiques dans ces cas, ſont pour le moins inu-

tiles, & retardent ſouvent la guériſon. C'eſt à la nature ſeule qu'il faut confier la cure de ces accidens; & le plus sûr moyen d'en abréger la durée & de les diſſiper, c'eſt de laiſſer l'œil libre & découvert, dès qu'on s'apperçoit de ce gonflement, qui ne permettra pas d'ailleurs aux paupières de s'ouvrir aiſément, & de laiſſer paſſer la lumière, quoique je ſois perſuadé qu'il n'y en auroit rien à craindre.

Le gonflement de la paupière eſt quelquefois ſi conſidérable, qu'il peut faire craindre que l'opération n'ait pas réuſſi; mais on doit être raſſuré ſi le malade ne ſouffre point, & s'il apperçoit la lumière à travers les paupières; car s'il ne peut pas les ouvrir, il eſt impoſſible qu'il puiſſe appercevoir les objets, & on ne doit point être inquiet ſi le malade s'en plaint; ce ſont ces réflexions qui m'ont raſſuré ſur le ſuccès de l'opération ſuivante.

Le Sr *Merry*, Suiſſe d'une des portes des Tuileries, dont l'opération avoit été des plus heureuſes, fut plus de trois ſemaines ſans pouvoir entr'ouvrir les paupières; elles étoient tellement gonflées, & l'œil ſi fort abreuvé & ſi rempli par les larmes & la matière qui étoient très-abondantes, que lorſque les paupières s'entr'ouvroient l'eſpace d'une ſeconde ou deux, le malade ne diſtinguoit & n'entre-

voyoit même aucun objet. Comme il voyoit le jour à travers les paupières, & qu'il n'avoit ſouffert, ni éprouvé aucun autre accident pendant le traitement, ſi ce n'eſt une toux aſſez fréquente, je ne perdis point l'eſpoir. En effet, au moment où l'on s'y attendoit le moins, le gonflement diminua peu-à-peu, ſans aucuns remèdes; les paupières purent s'ouvrir, & alors le malade diſtingua aſſez paſſablement les objets. Sa vue augmenta ſenſiblement à meſure que les ſéroſités furent moins abondantes & que le gonflement ſe diſſipa.

Il en eſt abſolument de même d'une légère dépravation de la vue, que j'ai remarqué avoir lieu quelquefois après l'opération. Les malades voyent les objets doubles, ou ſous une forme un peu différente de celle qu'ils ont: les corps ronds leur paroiſſent alongés, & comme ellyptiques. Cette altération de la vue diminue peu-à-peu, & il n'en reſte ordinairement rien au bout d'un mois ou ſix ſemaines au plus après l'opération.

L'accident le plus dangereux qui ſuive l'opération de la Cataracte, eſt l'inflammation du globe de l'œil, dans laquelle la conjonctive eſt tuméfiée conſidérablement, & abreuvée d'une grande quantité de matière âcre. Aſſez

ſouvent la cornée eſt terne & affectée d'hypopion. La matière purulente ſe rencontre même dans les deux chambres de l'œil : la douleur eſt violente & continuelle. Si les remédes généraux & particuliers que nous avons indiqués dans le cas d'inflammation, ne procurent pas la réſolution, comme cela n'arrive que trop ſouvent, le malade eſt ſans eſpoir, & n'obtient la ceſſation de ſes douleurs que par la ſuppuration & la fonte de l'œil. Ce cas, dont nous ne pouvons rejetter la cauſe que ſur le vice des humeurs du malade, quelquefois cependant auſſi ſur la mauvaiſe conſtitution du fond de l'œil, s'eſt offert très-rarement dans notre pratique.

Il ſurvient encore quelquefois, dès les premiers jours qui ſuivent l'opération, un dépôt de matière purulente, ou une eſpéce d'hypopion même, ſans qu'il y ait de ſignes qui l'annoncent extérieurement, & ſans douleurs remarquables. Cet abſcès de l'œil offre deux maladies, auxquelles les anciens Médecins ont donné des noms différens : *l'hypopium*, ou collection de pus dans la chambre antérieure, & *l'empyeſis*, ou amas de matière dans la chambre poſtérieure. On peut s'aſſurer de cet accident en entr'ouvrant légèrement les paupières dès le ſecond ou le troiſième jour, ſur-

tout ſi l'on a quelques ſoupçons : la cornée paroît terne ; l'iris préſente une légère couleur verdâtre ; l'humeur aqueuſe eſt trouble. Alors il faut promptement appliquer un large emplâtre véſicatoire derrière le col ou derrière les oreilles. On doit auſſi avoir recours aux ſaignées, aux évacuans, & à tous les remèdes généraux qui ſont indiqués pour obtenir la réſorbtion de cette matière, & d'ailleurs laiſſer l'œil libre, ſans bandage & ſans compreſſe. Tous les topiques, quels qu'ils ſoient, ne ſont d'aucun ſecours, ſouvent même ils augmentent les accidens.

Je ne parlerai point de ce moyen ridicule, dont ſe ſervoit un Oculiſte nommé *Juſtus*, qui exiſtoit du temps de Galien, & qui ſecouoit la tête du malade juſqu'à ce que cet abſcès fût rompu, & que le pus eût la facilité de s'écouler (1).

Il n'eſt pas beſoin, je crois, de beaucoup de réflexions pour juger du ridicule de l'inſtrument en forme de tube propoſé par *Platner*, pour ſucer le pus ainſi renfermé dans les chambres de l'œil (2).

Je ne m'arrêterai pas davantage à cette

(1) Scultet append. varior. inſtr. pag. 57.

(2) *Platner Prax.* cap. 7, de visûs læſione.

méthode, dont parle *Woolhouſe*, & dont il aſſure avoir obtenu du ſuccès. Elle differe peu de celle de *Juſtus* pour le ridicule. *Voyez* une Diſſertation de *David Mauchart*, recueillie par le Docteur *Reuſſ*, & publiée à *Tubinge* (1).

On ne doit point non plus employer dans ce cas l'opération recommandée par Galien (2), & qui conſiſte à ouvrir la cornée. La matière ne s'écoule que difficilement par cette ſeconde inciſion; j'ai remarqué même que lorſque la cornée eſt reſtée ouverte, & que cette eſpèce d'hypopion eſt ſurvenue, la matière a la plus grande peine à s'évacuer, & ſi elle s'écoule, il s'en reproduit de nouveau. J'ai ſouvent eſſayé de l'entraîner avec la curette, mais inutilement. Cet inſtrument paſſe à travers cette matière ſans rien détacher, tant elle eſt *tenace* & *gluante*. La cicatrice d'ailleurs de cette ſeconde inciſion (ſi la cornée ſe trouve refermée) ne ſe forme que très-difficilement. *Meeckrenius* a propoſé une aiguille pour cette opération (3); *Tourberville*,

(1) Pag. 83, *in*-8°. Tubingæ, 1783, Diſſertat. II.

(2) Lib. 14, de Method. Medendi circa finem.

(3) Heiſter, Inſtit. Chir. tom. 1; pag. 598, *fig.* 2, tab. 18.

Oculiſte Anglois, employoit un trocart (1); mais cette pratique m'a paru augmenter les douleurs du malade, & ne lui être d'aucun ſecours, quoique dans les véritables hypopions, à la ſuite d'inflammations violentes, la ſection de la cornée ſoit ſuivie le plus ſouvent de ſuccès. Dans cette dernière maladie, je fais l'inciſion de cette membrane avec l'inſtrument dont je me ſers pour l'opération de la Cataracte, comme je le dirai dans une Diſſertation particulière ſur l'hypopion.

§. XXV. *Staphylomes après l'opération.*

LORSQU'ON découvre tout-à-fait les yeux, ce qui ſe fait communément neuf ou dix jours après l'opération (2), on s'apperçoit quelque-

(1) Vide *David Mauchart*, Diſſertat. *de empyeſi oculi*, Tubing. 1742.

(2) Je ſuis convaincu qu'on peut ſans danger ouvrir les yeux plutôt, & qu'il eſt très-ſouvent utile de le faire. *Voyez* l'Obſervation XII. J'ai remarqué qu'il ne falloit que quarante-huit heures, & ſouvent moins, pour que la cicatrice fût aſſez bien formée. Je crois même que lorſqu'elle n'eſt point achevée dans cet eſpace de temps, elle ne l'eſt pas au bout de quinze jours, parce que ce qui s'oppoſe alors à la réunion de la plaie eſt un ſtaphylome de l'iris ou de la membrane de l'humeur aqueuſe qui a lieu l'œil fermé comme quand il eſt ouvert. Quoique la cicatrice ſoit aſſez bien formée dans l'eſpace de temps que je viens d'aſſigner, je ne ſuis

fois que l'iris produit une tumeur noirâtre, & forme une eſpéce de poche. La même choſe arrive à la capſule de l'humeur aqueuſe; ce qui ſe reconnoît en ce qu'elle eſt tranſparente & preſque bleuâtre. L'eſpèce de ſtaphylome produit par cette capſule, que j'ai eu bien des fois occaſion d'obſerver, prouve bien l'exiſtence particulière de cette membrane; & je ſuis fort étonné que les Anatomiſtes qui ont traité de ſa ſtructure n'ayent point aſſez fait attention à cette eſpéce d'hernie. Dans ce *ſtaphylome* on voit une très-petite bourſe ou veſſie tranſparente, qui paſſe à travers l'ouverture de la cornée; elle eſt tendue, remplie d'humeur aqueuſe, & très-ſenſible; quand on la perce, il en ſort une petite quantité de cette humeur. La pupille dans ce cas conſerve ſa rondeur & ſon diametre.

La ſenſibilité de cette membrane eſt quelquefois telle, que les malades affectés de cette eſpéce de ſtaphylome, jouiſſent de peu de repos tant qu'il exiſte. C'eſt ce que j'ai ob-

---

point d'avis cependant de l'expoſer à une vive lumière; mais je conſeille de le laiſſer ſans bandage, & de le défendre de la lumière par le moyen d'un garde-vue, & de ne permettre dans l'appartement du malade qu'un jour médiocre.

ſervé aſſez ſouvent chez les malades auxquels cet accident eſt arrivé à la ſuite de l'opération de la Cataracte. Une Dame vint me conſulter pour une tumeur herniaire qu'elle portoit à la cornée tranſparente, preſque vis-à-vis la pupille. Cette Dame me raconta qu'elle avoit été opérée de la Cataracte, & que ſon opération avoit été longue & laborieuſe. En examinant l'œil, je découvris que les difficultés que l'Oculiſte de cette Capitale avoit éprouvées dans l'extraction du cryſtallin, n'étoient venues que du peu d'étendue de l'inciſion de la cornée, qui en effet finiſſoit au bas de la pupille. A la ſuite des grands efforts & de l'extenſion que ſouffrirent les membranes de l'œil, pour laiſſer ſortir le cryſtallin, il y eut des douleurs vives, une inflammation conſidérable, & cependant cette Dame guérit & recouvra la vue; tant il eſt vrai qu'il eſt des malades qu'on ne peut empêcher de guérir, quoiqu'on les tourmente de toutes les façons; la force de leur conſtitution, la vigueur de cet organe, la nature qui veille ſans ceſſe à la conſervation des individus, & qu'on contrarie ſi ſouvent, les font réſiſter aux médicamens les moins indiqués, & aux opérations les plus mal faites.

A la vérité il reſta à cette Dame un ſtaphy-

lome de la membrane de l'humeur aqueuſe que l'Oculiſte tenta de réduire, mais en vain : il en fit l'exciſion pluſieurs fois ; mais il reparoiſſoit le lendemain. Comme la tumeur étoit fort reſſerrée à ſa baſe, elle faiſoit ſouffrir extrêmement la malade, qui depuis ſept à huit mois que ſon opération avoit été faite, n'avoit eu que peu de repos, & la nuit & le jour ; elle ne pouvoit même, à cauſe d'un larmoyement continuel, faire uſage de cet œil, dont la pupille ſe trouvoit nette, noire, & conſervoit ſa rondeur.

L'iris & la membrane de l'humeur aqueuſe, qui s'engagent dans les lèvres de l'inciſion, & forment alors cette eſpèce d'hernie qu'on nomme ſtaphylome, n'ont pas la même facilité à produire cet accident par notre méthode ; cependant il peut arriver, & je dois m'en occuper, ainſi que des moyens d'y remédier.

Hippocrate & *Celſe* ont parlé du ſtaphylome d'une manière aſſez obſcure ; tous les Médecins anciens, qui ont fait mention de cette maladie, ont propoſé des remèdes plus ou moins actifs pour y remédier. *Galien* recommandoit l'application du ſuc de *Cantharides* (1) ; *Paul d'Egine* & *Gui de Chauliac*,

(1) De Compoſ. Medic. lib. IV. cap. 8.

la cadmie (1) ; *Fabrice d'Aquapendente* (2), les fruits de Thymœlea, non mûrs; *Plempius*, le bol d'Armenie & l'alun (3). Quelques auteurs n'ont pas même craint de conſeiller l'uſage des cauſtiques les plus forts, tels que l'application de la pierre infernale (4), & en particulier du *beurre d'antimoine* (5) ; *Richter* aſſure en avoir obtenu du ſuccès (6) ; mais ces remédes pouvant être dangereux ; nous nous garderons bien de les adopter.

Woolhouſe employoit une méthode particulière, & qu'il appelloit *emboîtement*, par le moyen de laquelle il prétendoit réduire cette hernie de l'iris. Son inſtrument, qui irritoit & fatiguoit beaucoup l'œil, étoit fabriqué de plomb, d'or, d'argent, ou de telle autre matière que l'on vouloit, & avoit la forme du globe de l'œil. Cette machine, d'une grandeur proportionnée à la partie qu'on vouloit

---

(1) Lib. III. cap. 22.

(2) Chirur. *in-fol.* Venetiis, 1719, pag. 25.

(3) Ophtalm. lib. V. cap. 22, Lovanii, 1659.

(4) *St.-Yves*, Maladie de l'œil.

David Mauchart, Diſſertat. de ſtaphylomate, Tubing. 1748.

(5) Janin, Maladies des yeux, pag. 394.

(6) Obſervat. Chirur. faſcicul. ſecund. Gotting. 1776, page 122.

réduire, étoit placée ſous les paupières, après avoir été enduite, dans ſa convexité, d'une ſubſtance onctueuſe pour ne pas irriter l'œil (1). Cette eſpéce de capſule eſt miſe en uſage par quelques Praticiens, même après l'opération de la Cataracte, ſous le nom de *moule de plâtre*. Mais dans le ſtaphylome, & encore bien moins après l'opération de la Cataracte, ce moyen ne peut qu'être nuiſible. Dans cette dernière maladie ſur-tout, la ſuppuration de tout l'œil peut être la ſuite de ſon application; c'eſt ce que j'ai obſervé dans quelques malades à qui on en avoit fait faire uſage.

Le moyen le plus généralement employé aujourd'hui, conſiſte à faire des compreſſions graduées, afin de réduire cette hernie (2); ce moyen a moins d'inconvéniens que ceux dont nous venons de faire mention; mais comme j'ai obſervé que les compreſſions incommodoient les malades, & que la réduction de la membrane qui forme la hernie s'en faiſoit

(1) *David Mauchart*, Diſſertat. de ſtaphylomate, Tubing. 1748.

(2) *Voyez* les Remarques ſur *Dionis*, par *la Faye*, *in*-8°. Paris, 1773, pag. 547.

Platner, Inſtit. Chir. tab. 6, fig. 13, *in*-8°. 1783. Cet auteur a décrit un inſtrument propre à cet uſage.

quelquefois même plus lentement, je regarde cette pratique comme plus nuiſible qu'utile.

Nous avons coutume de laiſſer l'œil parfaitement libre ; le mouvement des paupières réuſſit beaucoup plus ſouvent & plus promptement que les compreſſions graduées, ſans avoir leur déſavantage. J'ai vu pluſieurs fois chez des malades opérés des deux yeux à différentes époques, un ſtaphylome ſe réduire beaucoup plus vîte & avec moins d'accident, à un œil qu'on avoit laiſſé libre & découvert, qu'à celui ſur lequel on avoit fait des compreſſions, quoique l'autre ſtaphylome fût bien plus conſidérable.

Lorſque les ſtaphylomes duroient trop long-temps, les Anciens conſeilloient de les traverſer à leur baſe par le moyen d'une aiguille enfilée de deux fils, de nouer ces fils à droite & à gauche, & de les laiſſer juſqu'à ce que le tout tombât de lui-même. Cette opération a été recommandée par *Celſe* (1), *Paul d'Egine* (2), *Aëtius* (3), &c. & étoit pratiquée à-peu-près de la même manière par ces différens Médecins. Ils propoſoient

(1) Cap. de ſtaphylom.

(2) Encheirid. lib. 6, cap. 19.

(3) Tetrabibl. 2. ſerm. 3, cap. 35, pag. 343.

cette opération lorſque les ſtaphylomes ſurvenoient à la ſuite d'ulcères & d'inflammations ; mais dans ce cas, comme lorſqu'ils naiſſent après l'opération, je penſe que leur réduction doit être confiée aux ſeuls efforts de la Nature. Les mouvemens des paupières déterminent d'abord à ſe réunir les côtés de la cornée par où l'inſtrument eſt entré & ſorti ; alors il ſe fait une preſſion ſur la tumeur qui la force peu-à-peu à rentrer. Quelque tems après, une nouvelle portion ſe cicatriſe encore, & fait rentrer également une partie de l'iris, & ainſi de ſuite, juſqu'à la réduction entière. Je puis bien aſſurer que je n'ai vu que très-peu de ſtaphylomes ſurvenus à la ſuite de l'opération, qui ne ſe ſoient diſſipés avec un peu de temps par la ſeule action des paupières, ſur-tout ſi l'on laiſſe l'œil libre & ſans aucun bandage ; au contraire, j'ai vu leur réduction très-retardée, ſoit par les différens remèdes qu'on a employés, ſoit parce que l'œil a été gêné & preſſé par les bandages.

Ce moyen réuſſit toujours pour les ſtaphylomes produits ſoit par l'iris ou par la capſule de l'humeur aqueuſe. Quand ces derniers cependant durent trop long-temps, je n'héſite pas à couper la poche qu'ils forment en dehors. Cette ſection a toujours été ſuivie de ſuccès,

ſuccès, elle n'a aucun inconvénient, & elle accélère la guériſon. D'ailleurs la membrane ou capſule de l'humeur aqueuſe, a une ſi grande facilité à ſe réunir & à s'étendre, que quelquefois après avoir été emportée d'un coup de ciſeau, & l'humeur aqueuſe qu'elle contenoit étant évacuée, on trouve le lendemain un ſecond ſtaphylome à la même place : il faut alors le couper de nouveau. Nous avons été quelquefois obligés de faire cette opération trois fois de ſuite, parce que cette membrane s'agglutine, & ſe cicatriſe beaucoup plus vîte que la cornée. Je ne propoſe au reſte cette ſection que pour les ſtaphylomes produits par la capſule de l'humeur aqueuſe, & qui durent trop long-temps. Quant à ceux qui ſont formés par l'iris, je les abandonne à la nature, qui en opère toujours la guériſon.

§. XXVI. *Diverſes eſpèces de Cataractes ſecondaires.*

On croit communément que les Cataractes ſecondaires dépendent toujours de l'opacité de la capſule cryſtalline poſtérieure ; cependant il arrive quelquefois que le cryſtallin mou & preſque fluide, laiſſe après ſon extraction quelques parcelles qui par leur viſcoſité, & même leur tenacité, ſe cantonnent

dans la circonférence de la capſule, & ne ſortent point avec la Cataracte. On ne s'apperçoit point de cela dans le moment de l'opération, parce que le malade y voit bien, & que la pupille eſt fort nette ; mais pluſieurs jours après, ſans qu'il y ait de douleurs ni d'inflammation, on eſt fort étonné de voir un corps opaque qui obſtrue la pupille. Il paroît que cette matière s'eſt détachée du point de réunion des deux capſules où elle s'étoit d'abord cantonnée, & bouche la pupille derrière laquelle elle eſt retenue par ſon volume, & parce qu'elle s'attache peut-être aux lambeaux de la capſule. On ne confondra pas cet accident avec la Cataracte capſulaire, parce que celle-ci eſt preſque toujours précédée de fortes douleurs & d'inflammations conſidérables. D'ailleurs l'opacité de la capſule n'eſt le plus ordinairement que partielle, & on y apperçoit des parties plus blanches les unes que les autres ; au contraire, ſi c'eſt une portion du cryſtallin diſſous & réduit en une eſpèce de mucilage très-épais, qui forme cette Cataracte ſecondaire, il n'y a point de douleurs, la couleur eſt plus uniforme, moins blanche, & occupe toute ou preſque toute la pupille. Dans ce cas il convient d'ouvrir de nouveau la cornée quelque temps après la guériſon, & d'extraire

exactement cette matière opaque avec le secours de la curette ; car il eſt certain que les débris du cryſtallin ne ſe fondent point peu-à-peu, comme le croyent pluſieurs auteurs, & en particulier MM. *Percival Pott* (1) & *Richter* (2).

Cette eſpéce de Cataracte ſecondaire paroît être produite par une matière lymphatique épaiſſie ; en ayant extrait pluſieurs, je les ai trouvées comme des portions d'une ſubſtance muqueuſe, à demi-concrete, s'écraſant & ſe fondant facilement ſous le doigt, d'une couleur griſe blanchâtre, obſcure (3). Je crois qu'elles ſont formées par une exfoliation des couches externes, & ſur-tout du biſeau du cryſtallin, qui s'eſt ramolli & comme

(1) Œuvre chirurgic. article de la Cataracte, pag. 509.

(2) Obſervations ſur la Cataracte, Gottingue, 1770, p. 53.

(3) Il ne faut pas croire que l'eſpèce de Cataracte dont parle le Docteur *Reuſſ*, dans une Diſſertation de *David Mauchart*, qu'il a recueillie & publiée à *Tubinge* en 1783, pag. 56, & qu'il appelle Cataracte membraneuſe & phlegmatique, ſoit la même que celle dont je parle ici ; celle dont il fait mention eſt produite par quelque partie du cryſtallin même, briſé par l'aiguille dans l'opération par dépreſſion, ou autrement, & qui a paſſé dans la chambre antérieure ; ce qui eſt bien différent de celle dont il eſt queſtion ici.

diſſous. Lorſqu'on extrait ce corps ainſi altéré, cette portion molle & comme flottante ne ſort point toujours avec lui, & reſte agglutinée au bord concave, ou à l'eſpèce de gouttière formée par la réunion des deux capſules; ce ſont ces débris qui ſe placent, quelque temps après l'opération, derrière la pupille, & qui interceptent de nouveau les rayons lumineux. Comme l'expérience nous a appris qu'il reſte de ces débris opaques du cryſtallin beaucoup plus fréquemment après ſon extraction, qu'on ne le croit communément, nous avons remarqué qu'en frottant légèrement la cornée après l'opération, ils paroiſſent ſouvent à travers la pupille; & nous n'oublions jamais de faire ces frictions. Si la pupille reſte nette, & s'il ne paroît aucune opacité après ces frottemens répétés pluſieurs fois, il y a lieu de croire qu'il ne reſte rien du cryſtallin, & qu'on n'aura pas à craindre cette eſpéce de Cataracte ſecondaire, que j'appellerai *lymphatique*, pour la diſtinguer de la *capſulaire*. Il y a cependant quelque cas où malgré ces frottemens, la pupille reſte nette ſans opacité, quoiqu'il paroiſſe enſuite une Cataracte lymphatique ſecondaire; cela dépend ſans doute de la viſcoſité conſidérable des débris du cryſtallin & de leur forte adhé-

rence au grand bord qui réunit les deux capsules. Je vais citer deux observations d'un cas pareil ; mais je dois prévenir qu'ils sont beaucoup moins fréquens que ceux où les frottemens indiqués annoncent la présence de ces fragmens cristallins opaques.

Trente-cinquième Observation.

J'ai opéré en 1780, une femme de campagne, qui distingua parfaitement tout ce que je lui présentai, quand l'extraction du cristallin fut faite. La pupille restoit fort nette après plusieurs frottemens sur la partie antérieure de la cornée, au moyen de la curette ; mais quelques jours après, ayant découvert l'œil, qui n'avoit éprouvé ni douleurs ni inflammations, la malade ne put absolument distinguer aucun objet. En l'examinant, j'apperçus une substance blanchâtre, qui cachoit exactement la pupille ; je reconnus bientôt aux signes que j'ai décrits plus haut, que cette espèce de Cataracte n'étoit point occasionnée par l'opacité de la capsule ; j'attendis la parfaite guérison pour ouvrir de nouveau la cornée, qui étoit entiérement refermée, & je ne procédai à cette seconde opération, qu'environ trois mois après la première, afin d'être

bien assuré que cette substance opaque restoit telle, & ne se dissipoit point du tout. Dès que la cornée fut ouverte, cet amas de matière se présenta de lui-même, & je facilitai sa sortie avec la curette. La pupille parut bientôt aussi nette qu'immédiatement après la première opération; je frottai légèrement sur la cornée avec le dos de la curette. Comme il ne se présentoit plus rien, & que la malade distinguoit très-bien même les plus petits objets, je refermai l'œil; le lendemain je l'entr'ouvris un instant pour voir s'il ne se présentoit pas de nouveaux fragmens opaques, afin de pouvoir y remédier, tandis que la cornée n'étoit pas encore entiérement réunie; mais j'apperçus la pupille bien noire, & probablement le peu qui auroit pu rester encore s'étoit écoulé avec l'humeur aqueuse, qui s'échappe presque toujours, quelquefois même avec assez d'abondance pendant les vingt-quatre heures qui suivent l'extraction. La malade d'ailleurs guérit sans aucun accident. Je fis l'incision à la manière ordinaire, & dans la même direction que la première, parce que la cicatrice ancienne n'étoit pas même visible. Si cette cicatrice eût été trop marquée, j'aurois pratiqué la section par en haut; mais cette seconde incision même put

à peine être apperçue quelque temps après la guériſon, tant elle s'étoit réunie promptement.

Trente-ſixième Obſervation.

Une Dame vint me conſulter en 1783, pour une Cataracte qu'elle avoit à l'œil droit, & dont elle déſiroit ſe faire opérer. Cet œil me parut ſain & avoir les conditions que l'on peut ſouhaiter pour le ſuccès d'une opération de Cataracte. Le cryſtallin étoit fort blanc & cachoit toute la pupille, laquelle jouiſſoit d'une grande mobilité. Elle diſtinguoit le jour de la nuit, & l'ombre de la main que je faiſois paſſer devant cet œil. J'examinai ſon œil gauche, qui me préſenta également un corps opaque qui bouchoit aſſez exactement la pupille; mais ce corps n'étoit pas ſi blanc que le cryſtallin de l'autre œil; en le regardant attentivement, il me parut un peu plus profond que n'eſt ordinairement la Cataracte; j'apperçus d'ailleurs une cicatrice à la cornée, d'où j'inférai que cette Dame avoit ſans doute été opérée de la Cataracte, & que c'étoit quelques fragmens opaques du cryſtallin qui étoient reſtés derrière la pupille. La couleur griſe de cette eſpéce de Cataracte m'en convainquit, ainſi que le peu d'étendue

de l'inciſion de la cornée. Cette Dame m'avoua qu'en effet elle avoit été opérée il y avoit deux ans, que l'opération avoit été longue, que l'extraction ſeule du cryſtallin avoit duré plus de douze minutes. Je n'eus pas de peine à croire ce que cette Dame me raconta, parce qu'une inciſion auſſi petite que celle que je vis, pouvoit à peine laiſſer ſortir la moitié d'un cryſtallin ordinaire. Les fragmens opaques du cryſtallin auroient pu s'écouler avec l'humeur aqueuſe, comme cela arrive ſouvent dans cette opération, ſi l'inciſion eût été aſſez grande; mais ils furent retenus, parce que l'inciſion ſe referma fort vîte. Cette Dame m'ayant aſſuré qu'elle avoit vu parfaitement, immédiatement après l'opération, & que le cryſtallin étoit réellement ſorti, je fus encore plus aſſuré que ce ne pouvoit être qu'une Cataracte lymphatique ſecondaire, qui privoit cet œil de la vue. D'après cela, je fis eſpérer à la malade qu'elle pourroit également voir de cet œil, ſi elle ſe déterminoit à ſe faire opérer. Elle accepta ma propoſition. Je commençai d'abord par l'œil droit; je fis l'inciſion de la cornée fort grande, & ayant extrait le cryſtallin, j'eus ſoin de faire l'extraction de quelques portions muqueuſes qui l'accompagnoient. La pupille

parut nette & noire ; mais étant ſur mes gardes, je fis uſage des frottemens légers ſur la partie antérieure de la cornée, au moyen du pouce, en levant & abaiſſant doucement la paupière ſupérieure. Il reparut alors un corps opaque qui bouchoit preſque toute la pupille, & qui empêchoit la malade de voir. Je fis de nouveau l'extraction de cette partie mucilagineuſe, alors la pupille parut nette une ſeconde fois ; ayant renouvellé encore le frottement avec le pouce & la curette, je fis reparoître une ſubſtance opaque à-peu-près ſemblable à la première. Ayant répété trois fois les frottemens, & fait trois fois l'extraction des ſubſtances qui s'étoient préſentées, voyant qu'il ne ſe préſentoit plus rien après de nouvelles frictions, je fus perſuadé qu'il n'en reſtoit plus ; ce dont je fus convaincu par la guériſon de cette Dame. Je fis une inciſion également grande à l'œil gauche ; j'ôtai, avec la curette, la matière opaque qui formoit obſtacle à la viſion ; & n'ayant rien découvert de nouveau après des frottemens réitéres, je panſai la malade. Le lendemain ayant entr'ouvert légérement les paupières, & ayant apperçu les pupilles fort nettes, je crus pouvoir faire eſpérer à cette Dame une prompte guériſon ; en effet elle fut parfaitement guérie, & put lire des

deux yeux au moyen des verres à Cataractes.

D'après ces obſervations, on peut juger combien ces frictions réitérées ſont néceſſaires pour démontrer les portions de cryſtallin opaque, qui peuvent reſter ſans qu'on s'en doute, & priver les malades une ſeconde fois de la vue, ou du moins les mettre dans la néceſſité d'avoir recours à une ſeconde opération, à laquelle ils ſe déterminent beaucoup plus difficilement qu'à la première. On peut juger également combien il eſt néceſſaire de faire grande l'inciſion de la cornée, parce que ces fragmens peuvent quelquefois s'écouler avec l'humeur aqueuſe; & peut-être que ſi l'inciſion de la cornée de cet œil gauche dont je viens de parler, eût été ſuffiſamment large, ces fragmens ſe ſeroient échappés; d'ailleurs quand l'inciſion eſt petite, on ne peut pas les enlever auſſi facilement au moyen de la curette.

Ces obſervations, ainſi que pluſieurs autres que je pourrois ajouter ici, ſi cela étoit néceſſaire, ſont tout à-fait oppoſées à ce que les fauteurs de la dépreſſion aſſurent relativement à la fonte & à la réſorbtion du cryſtallin déprimé, & des matières laiteuſes ou viſqueuſes qui l'accompagnent ſouvent, & qui ſont le produit de ſa diſſolution.

Un accident très-déſagréable à la ſuite de l'opération de la Cataracte, c'eſt l'opacité de la partie poſtérieure de la capſule du cryſtallin (1); elle ſurvient quelquefois ſans de grandes douleurs, mais le plus communément, elle eſt précédée de ſouffrances aſſez vives. Nous avons obſervé que la production de cette Cataracte ſecondaire eſt plus fréquente après l'opération faite aux enfans. On ne s'apperçoit le plus ſouvent de cet accident, que lorſque la réunion de la cornée eſt déjà faite; il faut alors ouvrir de nouveau cette membrane quelque temps après la guériſon, & enlever la capſule avec une petite pince (*Fig.* XI.), en évitant ſoigneuſement d'entamer la membrane du corps vitré. Pour cet effet, on ne doit ſaiſir avec l'extrémité de la pince, que la capſule ſeule. A meſure qu'on enlève cette Cataracte ſecondaire, il eſt néceſſaire de laiſſer tomber inſenſiblement la paupière ſupérieure pour éviter l'effuſion du corps vitré, qu'il eſt ſouvent très-difficile d'empêcher.

On conçoit aiſément que ſi après avoir ex-

(1) Hiſtoire de l'Académie des Sciences, Morand, 1722, pag. 15, *in*-4°.

Hoin, Mémoires de l'Académie de Chirurgie, tome 2, *in*-4°, 1769, pag. 425.

trait le cryſtallin, on s'apperçoit que la cryſtallo-poſtérieure eſt opaque, il ne faut pas héſiter, tandis que la cornée eſt ouverte, de l'emporter par le procédé que je viens de décrire.

§. XXVII. *Coalition des bords flottans de l'iris; manière de faire une pupille artificielle.*

Il arrive quelquefois à la ſuite de l'opération, qu'après des douleurs plus ou moins vives, le bord flottant de l'iris ſe réunit, & que la pupille ainſi fermée, met un obſtacle à la viſion. Cette coalition de la pupille, qui eſt le produit de l'inflammation de l'iris & de la ſuppuration qui la termine, a toujours été regardée comme l'accident le plus fâcheux qui ſuive l'opération de la Cataracte, & le malade a le plus ſouvent été condamné à la privation abſolue & perpétuelle de la vue. Cette maladie, que les Grecs appelloient *ſynizes pupillæ*, peut être due à un vice de conformation primitive, & tel étoit ſans doute le cas de l'aveugle auquel *Cheſelden* donna l'uſage de la vue (1). Il ne faut pas confondre

(1) *Le Cat*, Traité des ſens, Paris, 1784, *in*-8°. p. 482.

Morand, dans l'éloge de *Cheſelden*, Hiſtoire de l'Académie de Chirurgie, Paris, 1778, tom. 3, pag. 115.

David Mauchart, Diſſert. de pupill. phthiſ. ac ſyniz. Tubing. 1745, pag. 100. curâ & ſtudio Reuſſ. &c.

cette occlusion innée de la pupille, avec celle qui est due à la membrane de *Wa-*

« Il paroît que *Cheselden*, pour faire une pupille artifi-» cielle au jeune homme, chez lequel les bords de l'iris » étoient agglutinés, ouvrit la *sclérotique* à une demi-ligne » du rebord de la cornée transparente, avec une aiguille un » peu plus large & moins pointue que celle qui sert à l'abais-» sement; il traversa une partie de la chambre postérieure » de l'humeur aqueuse: arrivé vis-à-vis la pupille, il tourna » la pointe de son aiguille du côté de cette membrane; il la » coupa en travers; & par la rétraction des fibres, il se forma » une pupille oblongue & horizontale plus ouverte dans le » milieu qu'aux deux extrémités, & figurée comme celle des » chats, mais à contre-sens.

» Quelques Savans ont douté que cette opération ait été » pratiquée telle qu'on nous l'a annoncée; comme en effet il » est difficile de concevoir qu'on puisse introduire assez exa-» ctement un instrument dans la chambre postérieure, & in-» ciser l'iris, sans déchirer la membrane du corps vitré, sans » entamer & déprimer le crystallin ». C'est sans doute, d'après cela, que ces Savans ont pensé que *Cheselden* n'avoit fait que l'opération de la Cataracte [1]. Le célèbre *Haller* [2] étoit dans la même opinion. *Warner*, Chirurgien de l'hôpital de *Guy* (*Guy's hospital*) à Londres, dit qu'il n'a jamais vu réussir l'opération faite à la manière de *Cheselden*, pour pratiquer une pupille artificielle [3].

[1] *Voltaire*, Elémens de Philos. de Newton, vol. 14, *in*-4°. 1771, pag. 190.

M. *de Buffon*, Histoire Naturelle, *in*-12; tom. 4, pag. 16, 1752.

Smith, Traité d'Optique, pag. 94, liv. I, chap. 5, ann. 1767.

[2] Physiologie, tome V, page 519, Lauzanne, 1769. *in*-4°.

[3] Descripti. of the human eye and its adjacents parts together With their principal diseases, London, 1775, page 84, *in*-8°.

chendorf (1), dont le déchirement, qui a lieu ordinairement dans le fœtus à l'âge de sept mois, n'arrive pas toujours à cette époque, & qui subsiste quelquefois après la naissance (2).

Beaucoup d'autres ont conseillé dans le cas *d'occlusion* de la pupille, soit de naissance, soit après l'opération de la Cataracte (3), d'inciser l'iris dans son milieu, ou en croix. Quoique cette simple incision ait réussi chez l'aveugle de *Cheselden*, des observations ultérieures & répétées ont prouvé que l'iris se ferme de nouveau après cette section. Mon père a eu plusieurs occasions de se convaincre de ce fait; & c'est d'après ce défaut de succès, assez fréquent, que nous pratiquons dans ces cas une opération différente de la simple incision. Comme cette méthode nous a con-

(1) *Commerci. Litter. Norimb.* ann. 1740, hebdom. 18, tom. 1, f. 7, 1744.

Haller. act. upsal. ann. 1742.

Zinn, Anatom. ocul. human. pag. 94, 1755, §. IV.

(2) *Haller*, Physiol. tom. 5, pag. 373, *Lauzanne*, 1769, *in*-4°.

M. *Sabatier*, Traité d'Anatomie, tome 1, pag. 534, ann. 1775.

(3) *Gendron*, Maladies des yeux, Paris, 1770, *in*-12. tom. 2, pag. 196.

Guerin, Maladies des yeux, *in*-12. Paris, 1769, p. 253.

Janin, Maladies des yeux, pag. 191.

ſtamment réuſſi, & qu'il y a lieu de croire qu'elle réuſſira également entre les mains de ceux qui s'occupent de cette partie de la Chirurgie, je vais la décrire avec toute l'exactitude poſſible.

On place le malade comme pour l'opération de la Cataracte; on plonge le *cératotome* décrit plus haut, dans la cornée, de la même manière que dans l'extraction du cryſtallin; quand la pointe de l'inſtrument eſt parvenue à une demi-ligne à-peu-près du centre de l'iris, on le plonge environ de la profondeur d'une demi-ligne dans cette membrane, & par un léger mouvement de la main en arrière, on le fait reſſortir environ à trois quarts de ligne de l'endroit dans lequel on l'a plongé. Alors en pourſuivant l'inciſion de la cornée, comme je l'ai décrit dans l'opération de la Cataracte, avant que cette inciſion ſoit terminée, l'iris eſt coupée & préſente un petit lambeau d'à-peu-près une ligne. Cette ſection de l'iris reſſemble en petit à celle de la cornée, & elle préſente comme elle un demi-cercle (1). L'inſtrument ayant terminé la

(1) Ce lambeau de l'iris n'eſt jamais auſſi-bien conformé que celui pratiqué dans la cornée, ni tel qu'il a été repréſenté dans les figures. Comme il étoit néceſſaire d'arrêter & de fixer les idées, j'ai cru devoir décrire & montrer ainſi le trajet que

ſection de la cornée, on introduit des ciſeaux fins dans l'ouverture de cette membrane, on coupe net le petit lambeau de l'iris, & il en réſulte une pupille artificielle, qui quelquefois ſe trouve aſſez ronde par la rétraction ſubite & égale de toutes les fibres inciſées (1). On eſt ſûr après cette opération,

parcourt l'inſtrument & la ligne qu'il doit décrire. Il en eſt de ce lambeau comme de celui de ſa capſule, qui n'eſt point non plus auſſi-bien deſſiné que celui de la cornée. Cette capſule n'ayant beſoin dans les cas ordinaires, que d'être un peu ouverte, attendu que le cryſtallin, en s'efforçant de ſortir, aggrandit l'inciſion de la capſule pratiquée avec la pointe du *cératotome*, & déchire aiſément ſon enveloppe, lorſque la Cataracte eſt ſimple & ſans complication; j'ai vû même des cas où par la contraction violente des muſcles du globe, le cryſtallin rompoit de lui-même la partie antérieure de la capſule, & ſortoit par l'inciſion de la cornée, quoique la Cataracte ne fût point compliquée d'aucune maladie.

(1) Dans un ouvrage ſur les Maladies des yeux, par M. *Pelier de Quinſgy*, publié à Montpellier en 1783, cet Oculiſte recommande, pour faire une pupille artificielle, d'inciſer l'iris avec le biſtouri, & cette inciſion reſſemble en quelque point à celle que je décris; mais comme il ne parle point de couper le lambeau formé dans l'iris, ou d'emporter une petite portion de cette membrane, lorſque ce lambeau n'eſt pas aſſez viſible, & qu'on eſt obligé de pincer l'iris avec les ciſeaux, & de la couper après l'avoir ſaiſie au moyen de cet inſtrument; ſon procédé diffère eſſentiellement du nôtre, & doit réuſſir bien moins ſouvent que ce dernier. *Voyez* pag. 295, 297, &c.

qu'une

qu'une telle pupille ne se refermera point.

Il peut se faire que par la rétraction des fibres de l'iris, ce lambeau ne soit plus aussi facile à appercevoir & à inciser. Dans ce cas, avec un peu d'attention & d'adresse, on parvient toujours à en saisir une partie, ou bien, avec les ciseaux, on pince une portion de l'iris, & l'on coupe la partie que la branche des ciseaux aura embrassée. Cependant le plus souvent ce lambeau de l'iris se montre assez longtemps pour qu'on puisse le saisir & le couper.

Notre méthode diffère donc essentiellement de celle de *Cheselden*; elle doit être, & est en effet moins douloureuse. La *sclérotique* & toutes les membranes de l'œil, qui sont blessées par l'instrument qu'employoit ce Chirurgien, sont infiniment plus sensibles que la cornée transparente que nous incisons lorsque nous pratiquons une pupille artificielle. *Woolhouse* étoit également d'avis de pratiquer l'incision dans la chambre postérieure (1). Au reste, par l'opération de *Cheselden*, il est presque impossible de ne pas blesser le crystallin. Dans la suite cette lentille peut donc devenir opaque & nécessiter une seconde

(1) *Burcard. David Mauchart*, Dissert. de pupillæ phthisi ac synizesi, seu angustiâ præter naturali & concretione. Tubing. 1745.

opération. Par notre méthode, au contraire, nous pouvons en même temps extraire le cryſtallin, ſi nous le jugeons convenable. Dans cette circonſtance il eſt néceſſaire, je crois, de ne point laiſſer cette lentille, de crainte qu'elle ne devienne opaque.

Trente-ſeptième Obſervation.

M. *Buſſiere*, François, habitant à Londres, (*Cork ſtreet*), conſulta mon père en 1764. Il avoit à l'œil droit une Cataracte qui avoit commencé depuis un an. Quelque temps après cette conſultation, il fut attaqué d'une ophtalmie des plus violentes à cet œil. Cette maladie aiguë occaſionna l'occluſion complette de la pupille. Le malade étant abſolument privé de la vue de cet œil, ſe détermina, quelque temps après la guériſon de l'ophtalmie, à ſe mettre entre les mains de mon père, quoiqu'il lui eût annoncé qu'elle ſeroit plus difficile & plus compliquée qu'une opération de Cataracte ordinaire. M. *Buſſiere* fut opéré en préſence de M. *Middleton*, célèbre Chirurgien de l'armée Angloiſe, dans les guerres d'Hanovre. L'iris fut inciſée ſans hémorragie, en même temps que la cornée, ſuivant le procédé que j'ai décrit. Le lambeau de l'iris, qui avoit environ trois quarts de ligne, s'étant

retiré, ainſi que la partie inférieure de cette membrane, on apperçut une partie de la Cataracte. Des ciſeaux fins introduits dans la chambre antérieure de l'œil, par l'ouverture de la cornée, ſervirent à faire d'un ſeul coup l'exciſion d'une partie de ce lambeau; cette exciſion ne donna pas plus de ſang que la première ſection de cette membrane. Il en réſulta une pupille artificielle qui avoit à-peu-près l'étendue d'une pupille naturelle. Cette ouverture ayant permis l'introduction de l'aiguille, mon père détruiſit la capſule antérieure du cryſtallin, qui d'ailleurs étoit opaque & avoit été peut-être légèrement entamée par le *cératotome;* ce corps ſortit enſuite très-facilement. Il avoit beaucoup plus d'opacité qu'avant l'ophtalmie, & ce qu'il y a de plus remarquable, c'eſt que le malade, panſé à la manière ordinaire, n'éprouva que peu de douleurs, & n'eut point d'inflammation, quoique l'opération eût été très-laborieuſe. La cicatrice de la cornée ſe fit promptement, & lorſque l'œil fut découvert, la vue fut auſſi bonne qu'on peut le déſirer après une telle opération; il ne parut pas même qu'elle fût aucunement dérangée par la forme & l'étendue de cette pupille, qui étoit irréguliére-

ment terminée par ſes bords, & d'ailleurs immobile.

Lorſque la pupille ſe referme à la ſuite d'une inflammation violente, & telle que celle dont il eſt queſtion dans cette obſervation, il eſt rare que le cryſtallin ne perde ſa tranſparence. Si, par le plus grand hazard, il étoit reſté diaphane, il ſeroit en grand danger de devenir opaque, après l'opération de la pupille artificielle. Comme l'eſpace qui ſe trouve naturellement entre l'iris & cette lentille eſt ordinairement aſſez petit, il eſt fort difficile que la pointe du *cératotome*, en plongeant dans l'iris pour former un lambeau dans cette membrane, ne touche la capſule du cryſtallin, & que ce corps lui-même ne ſoit léſé. Alors, ſi l'on négligeoit d'extraire cette lentille, on ſeroit à coup ſûr obligé d'en faire l'extraction dans la ſuite, parce qu'elle perdroit ſa tranſparence. Il eſt donc plus naturel de profiter de l'ouverture faite à la cornée pour procurer ſa ſortie, que d'attendre à un autre temps pour faire cette opération. Au reſte la réunion des bords de la pupille ſans déſorganiſation de tout l'organe de la viſion, eſt un accident aſſez rare, à la ſuite de ſemblable inflammation; cette coalition a plus

fréquemment lieu après l'opération de la Cataracte, & alors le bon état des parties de l'œil permet plus d'eſpoir, lorſqu'on pratique l'opération de la pupille artificielle.

La pupille n'eſt pas toujours fermée dans toute ſon étendue ; plus ſouvent il reſte une petite ouverture. Cette maladie a été nommée par les anciens, *phthiſis pupillæ*, ou *tabes pupillæ ;* dans cette circonſtance, les malades pourroient encore voir, ſi la capſule poſtérieure du cryſtallin ne ſe trouvoit pas opaque en même temps. Mais cette opacité, qui conſtitue la Cataracte ſecondaire la plus commune, accompagne très-fréquemment l'occluſion de la pupille, & quoiqu'alors cette partie préſente ſouvent encore une légère ouverture, les malades ne voyent point ou preſque point ; tels ſont les cas les plus ordinaires. Dans cette complication, ce ſeroit en vain que l'on tenteroit d'extraire la Cataracte membraneuſe, ſans emporter auparavant une portion de l'iris ; cette dernière, dilatée par l'inſtrument néceſſaire pour ſaiſir cette membrane opaque, ſe refermeroit tout-à-fait après. D'ailleurs, on trouveroit un obſtacle à cette opération dans l'adhérence forte que la capſule contracte ordinairement dans ce cas avec la partie poſtérieure de l'iris, & avec les bords de la pupille.

on risqueroit de déchirer celle-ci en enlevant la première. L'opération que j'ai décrite convient parfaitement dans cette maladie compliquée, comme l'observation suivante le démontre.

Observation.

M. le Colonel *Lullin*, oncle de MM. Lullin, Banquiers à Paris, & résidant à Genève, vint ici, il y a plusieurs années, pour se faire opérer d'une Cataracte à l'œil droit ; cette opération, malgré les soins de l'Oculiste qui en fut chargé, n'eut point de succès. Le malade retourna à Genève, & y resta jusqu'à ce que son œil gauche fût affligé de la même maladie, comme cela ne manque presque jamais d'arriver, quand l'opacité vient d'une cause interne. Cet état détermina le malade à faire le voyage de Paris en 1781, pour tenter une seconde fois l'opération. Il se remit entre les mains de mon père : l'extraction de la Cataracte de l'œil gauche, faite par le procédé ordinaire, eut tout le succès désirable. M. Lullin retourna dans sa patrie, faisant usage de cet œil ; mais, dans la route & quelque temps après son arrivée, il s'apperçut que sa vue s'affoiblissoit. Ayant fait examiner son œil par des personnes de l'art, on découvrit

un corps blanchâtre à travers la pupille ; ce n'étoit autre choſe que la capſule poſtérieure qui avoit perdu ſa tranſparence dans pluſieurs points. Comme l'opacité n'augmentoit plus, & que le malade voyoit encore, quoique moins bien qu'après l'extraction, nous lui conſeillâmes de ne point courir les hazards d'une ſeconde opération. Cependant M. Lullin, déſirant jouir d'une vue plus parfaite, & ſachant que mon père ne ſe détermineroit pas à l'opérer une ſeconde fois dans l'état où il étoit, fit venir un Oculiſte de *Berne*, qui eſſaya d'abattre la membrane opaque à l'aide d'une aiguille à dépreſſion ; mais après pluſieurs tentatives, l'opérateur fut forcé d'abandonner ſon entrepriſe, parce que cette membrane adhéroit à l'iris, & ne put en être ſéparée, malgré le déchirement qu'y fit l'aiguille.

L'état du malade étant devenu pire qu'auparavant, parce que l'opacité de la capſule augmenta, & que la pupille ſe ferma au point qu'elle n'auroit admis qu'avec peine la tête d'une épingle ordinaire, il ſe détermina à revenir à Paris en 1784, & à demander une troiſième opération avec un courage peu ordinaire. Mon père ne crut pas devoir le refuſer, & il réſolut d'agrandir la pupille, &

d'enlever en même temps la partie de la capsule qui étoit opaque. Pour cet effet il plongea le *cératotome* dans la cornée, & sa pointe étant parvenue à une demi-ligne de la petite ouverture de la pupille, il le plongea dans l'iris de la profondeur d'une ligne environ, & après l'avoir dirigé dans la petite ouverture de la pupille, il continua l'incision de manière que la partie de l'iris & celle de la capsule, qui y étoit adhérente, compriſe dans cette espèce d'anse, se trouvèrent incisées en même-temps, & formèrent un petit lambeau qui fut emporté avec les ciseaux; il n'y eut point d'épanchement de sang dans l'incision de cette membane. Il ne fut point nécessaire de faire ressortir le *cératotome* de l'autre côté de la cornée, parce que le lambeau de l'iris & de la capsule qui y adhéroit, devoit être fort petit pour constituer une pupille artificielle, dont la petite ouverture qui y existoit déjà, devoit faire partie. Dès que ce lambeau fut coupé au moyen des ciseaux, il se fit une rétraction des fibres de l'iris qui avoient été incisées. La pupille ainsi créée pour ainsi dire, laissa le passage libre aux rayons lumineux, & ne se referma point en raison de la perte de substance que l'iris avoit éprouvée. Le malade jouit maintenant de la vue; & sa

pupille, qui eſt aſſez grande & un peu irrégulière, reſtera ſûrement telle qu'elle eſt. Le traitement fut ſimple, les douleurs modérées, & la cicatrice de la cornée ſe fit promptement. Il n'y eut que peu d'inflammation & point de ſtaphylome.

L'opération de la pupille artificielle, que je viens de décrire, n'eſt point ſuivie d'accidens auſſi grands qu'on pourroit le craindre; le panſement doit être ſimple; il eſt même inutile de laiſſer l'œil auſſi long-temps couvert que dans l'extraction de la Cataracte. Les malades que j'ai vu opérer, & que j'ai opérés moi-même, ont été guéris aſſez facilement, & n'ont éprouvé que des douleurs ſupportables; il ne m'a même pas paru que leur vue fût différente de celle des perſonnes opérées de la Cataracte ſimple; ce qu'on pourroit imaginer à cauſe de l'altération de la pupille. La pratique de cette exciſion de l'iris eſt ſi délicate & ſi compliquée à la première vue, qu'elle pourra paroître preſqu'impoſſible à pluſieurs de mes Lecteurs; mais je puis bien aſſurer que dans le grand nombre d'opérations faites par mon père dans les diverſes parties de l'Europe où je l'ai accompagné, je la lui ai vu pratiquer avec ſuccès; elle m'a auſſi réuſſi dans le petit nombre de cas qui

ſe ſont préſentés à moi ; car je ne dois pas oublier de dire que l'accident qui l'exige ne ſe préſente qu'aſſez rarement.

Les malades chez leſquels cette *occluſion* de la pupille eſt ſurvenue, ſoit à la ſuite d'inflammations violentes, ſoit après l'opération de la Cataracte, ne ſont donc pas ſans eſpoir, & on peut ſe flatter de leur rendre la vue, s'ils veulent ſe ſoumettre à cette opération. Tel eſt le motif qui m'a engagé à faire connoître cette partie de la pratique de mon père, qui pourra ranimer l'eſpérance des perſonnes privées de la vue par l'occluſion de la pupille, & guider les Oculiſtes dans la route qu'ils doivent tenir pour la leur rendre.

F I N.

Lu le 3 Septembre 1785.

RAPPORT DES COMMISSAIRES

Nommés par la Faculté de Médecine de Paris, pour examiner un Ouvrage sur la Cataracte, composé par M. le Baron DE WENZEL, *Docteur de la même Faculté.*

L'OUVRAGE sur la Cataracte, composé par M. le Baron *de Wenzel*, notre Confrère, dont la Faculté nous a confié l'examen, commence par une apologie des moyens que l'Art a employés pour la guérison de cette maladie. L'Auteur en effet pouvoit-il se refuser à donner des éloges aux diverses tentatives imaginées pour rétablir l'altération des fonctions d'un organe si nécessaire à l'homme, & à l'opération de la Cataracte, qu'il pratique avec succès d'après la méthode de M. son père? Sans s'appesantir sur cet objet, M. *de Wenzel* passe aux symptômes précurseurs de la Cataracte; il expose ensuite le sentiment des Anciens sur la nature de cette espèce de cécité, qui depuis long-temps est reconnue pour être due à l'opacité du cryſtallin, ou de sa capsule, ou même à l'opacité des deux. Il examine les causes de cette maladie, qui lui paroissent fort peu connues; il dit enfin que les médi-

camens, tant internes qu'externes, ayant été employés ſans ſuccès, il fut évident qu'il ne pouvoit exiſter d'autre moyen, pour laiſſer le paſſage aux rayons lumineux, que d'écarter le corps opaque qui y mettoit obſtacle.

On imagina donc de déprimer le cryſtallin. Cette manière de faire l'opération de la Cataracte fut ainſi pratiquée depuis *Celſe* juſqu'à notre ſiècle. Alors un Chirurgien nommé *Daviel* reconnut qu'il étoit poſſible d'inciſer la cornée & d'extraire par ce moyen le cryſtallin. Notre Auteur, après avoir fait le parallèle des deux méthodes par la dépreſſion & par l'extraction, répond aux reproches qu'on fait à cette dernière, & démontre ſans réplique les avantages qu'elle a ſur celle pratiquée par dépreſſion; puis il fait mention des divers inſtrumens imaginés pour l'exécuter, & décrit le ſien.

Après avoir dit quels ſont les ſignes & les ſymptômes qui indiquent les eſpèces de Cataractes qui ſont préſumées pouvoir être opérées avec ſuccès, il paſſe aux moyens préparatoires qu'on emploie communément; il les regarde en général comme inutiles; il excepte cependant de cette règle des cas particuliers qui peuvent en exiger. Il a la même opinion ſur le choix des ſaiſons.

Il n'approuve pas les divers inſtrumens inventés pour rendre l'œil immobile lors de l'opération ; après en avoir donné la raiſon, il rapporte diverſes obſervations qui ſervent à prouver que ces inſtrumens pourroient même nuire, parce que la main deſtinée à les tenir, devient néceſſaire pour pratiquer avec un des doigts un léger frottement, & par ce moyen empêcher la léſion de l'iris. On laiſſe à ceux qui font journellement l'opération de la Cataracte par l'extraction, à juger de la validité du ſentiment de l'Auteur.

Enfin M. *de Wenzel*, après avoir expoſé ſa méthode de faire l'opération de la Cataracte, fournit des Obſervations qui démontrent :

Les difficultés qu'elle préſente lorſqu'il y a opacité de la capſule antérieure du cryſtallin & adhérence avec l'iris.

Les accidens qui réſultent des opérations faites lorſque les vaiſſeaux de la rétine ou de la choroïde ſont variqueux : il ſurvient alors une hémorrhagie ; cependant il ne conſeille point l'opération dans ce cas, parce qu'il en regarde le ſuccès comme impoſſible.

L'opération de la Cataracte, ſuivant la méthode de l'Auteur, ſe pratique ordinairement en faiſant paſſer l'inſtrument diagonalement de la partie ſupérieure moyenne de

la cornée du côté du petit angle, à la partie inférieure moyenne du côté du grand angle ; puis il l'inciſe en deſcendant vers la partie inférieure moyenne du petit angle. Mais il eſt des cas dans leſquels cette ſection ſe fait en ſens contraire, ſur-tout lorſqu'il y a à craindre que l'humeur vitrée ne s'échappe : la néceſſité d'opérer de cette dernière manière eſt appuyée d'obſervations qui indiquent d'autres circonſtances dans leſquelles il faut faire l'opération de bas en haut.

M. *de Wenzel* paſſe enſuite aux maladies des capſules du cryſtallin, ſoit antérieure, ſoit poſtérieure ; il rapporte des obſervations qui tracent la conduite qu'on a à tenir dans ces ſortes de cas.

L'Auteur parle dans cet article des Cataractes ſecondaires, qu'il nomme lymphatiques ; il dit qu'elles exigent une ſeconde opération, ce qu'il confirme par l'hiſtorique d'une maladie de cette eſpèce.

Il trace des préceptes ſur les panſemens qui doivent ſuivre l'opération ; il les réduit à des moyens très-ſimples, ſi des cas particuliers, mais rares, n'en exigent de plus compliqués.

Il fait mention d'un cas extraordinaire, qui eſt le décollement de l'iris dans une partie

de ſa circonférence, ſans que cet accident ait empêché le malade de voir.

Avant que de terminer ſon Ouvrage, il parle d'une maladie nommée ſtaphylome. Il fait le tableau des divers moyens employés tant par les Anciens que par les Modernes, & dit qu'il a toujours été d'avis d'abandonner ceux de l'iris aux ſoins de la Nature, & propoſe d'en faire l'exciſion, lorſque le ſtaphylome eſt produit par la membrane de l'humeur aqueuſe, ſur-tout lorſque cette maladie eſt de longue durée.

Enfin l'Ouvrage eſt terminé par un moyen de faire une pupille artificielle, lorſque la pupille ſe referme à la ſuite de l'opération, ou à raiſon de quelques maladies de l'organe. L'utilité de cette invention eſt prouvée par des faits.

L'Ouvrage de M. le Baron *de Wenzel*, notre Confrère, eſt tiſſu d'Obſervations qui confirment la doctrine qu'il établit; nous jugeons conſéquemment que la Faculté peut y donner ſon Approbation.

Signé MAJAULT. POURFOUR DU PETIT. THIERY, Médecin conſultant du Roi. DESESSART. DESBOIS DE ROCHEFORT.

Nota. On obſervera que les deux méthodes d'opérer la Cataracte ne ſont pas choſes neu-

ves, puiſqu'on trouve dans Pline, au Liv. 29, chap. 1, page 526, lig. 12, édit. de Paris, 1532, ce qui ſuit :

Squamam in oculis emovendam potiùs quàm extrahendam.

« Abaiſſer la Cataracte, plutôt que de l'ex-» tirper ».

M. l'Abbé Guéroult, de qui eſt la traduction, auroit peut-être mieux fait de ſubſtituer le mot *extraire* à celui d'*extirper.*

Ouï le Rapport de MM. Majault, Pourfour du Petit, Thiery, Desessart, & Desbois de Rochefort, Commiſſaires nommés par la Faculté de Médecine de Paris, pour examiner l'Ouvrage de M. le Baron de Wenzel, notre très-honoré Confrère, intitulé *Obſervations ſur la Cataracte, &c.* la Faculté a cru devoir louer le travail de l'Auteur, en accueillant d'une manière diſtinguée les concluſions de MM. les Commiſſaires, & conſent que ledit Ouvrage ſoit imprimé.

Donné aux Ecoles de Médecine, ce trois Septembre mil ſept cent quatre-vingt-cinq.

J. Charles, H. Sallin, Doyen.

Typis mandetur J. C. H. Sallin, Decanus.

TABLE

TABLE
DES MATIERES.

A

ABAISSEMENT (l') de la paupière ſupérieure doit ſe faire à meſure que l'inciſion finit, pag. 108
Abſcès de la cornée, ou hypopion, 166. Les remèdes ſont inutiles, 167. L'œil doit être laiſſé ſans bandage, *ibid.*
Aide (un) inſtruit eſt très-utile, 76
Aiguille d'or pour l'inciſion de la capſule, 98
Aiguilles pour déprimer la Cararacte, employées par les Anciens, 11
Albinus, inſtrument propoſé par cet Auteur, pour déprimer la Cataracte, 13
Albucaſis, inſtrument pour l'opération de la Cataracte, 12
Amata (*Caſa*), ophtalmoſtat, 59
Angles des yeux, (petits & grands), 78-79
Appareil (l'), peut être ſupprimé le troiſième jour, 116
As de pic, inſtrument pour inciſer la cornée, 33
Avicennes, inſtrumens pour l'opération de la Cataracte, 12

B

BERANGER, (inſtrument pour l'Extraction par) 56
Beurre d'antimoine, employé pour la guériſon des ſtaphylomes, 173
Boerhave, de morb. oculor. 7
Bol d'Armenie, propoſé pour réduire les ſtaphylomes, 173
Brambilla, (ophtalmoſtat décrit par) 58
Briſſeau, Traité de la Cararacte, 4, 5
Bruit que font entendre quelques cornées lorſqu'on les inciſe, 81
Buffon, (M. de) Hiſtoire Naturelle, 189

C

CAS où l'on peut pratiquer l'opération, 35

Cataracte, définition de cette maladie, 1, 2. Sentiment des Anciens ſur le ſiège de cette maladie, 3, 4. Cauſes de cette maladie, 5. Moyens de la découvrir, 1, Symptômes qui l'accompagnent, 2. ne peut être guérie par les remèdes, 10. eſt l'opacité de la lentille cryſtalline, 4. n'eſt point produite par une membrane, *ibid.* peut remonter, 27. peut paſſer dans la chambre antérieure, 4. ne peut s'évaporer, 26. Cataracte laiteuſe, 2, 44. Cataracte molle ne peut être déprimée au moyen de l'aiguille, 26. Cataracte noire & pierreuſe, 39, 41. Cataracte ſous forme d'hydatide, 134. Cataracte adhérente à la partie poſtérieure de l'iris, 110. à la membrane hyaloïde, 88, 90. Cataracte compliquée de vaiſſaux variqueux, 125. Cataracte cryſtalline jointe à l'opacité de la capſule antérieure, 92. à l'opacité de la capſule poſtérieure, 21. Cataracte de la capſule ne peut être guérie au moyen de l'aiguille à dépreſſion, 18. Cataracte de la capſule antérieure, laquelle étoit devenue oſſeuſe, 42. Cataracte nommée lymphatique ſecondaire, 180

Cantharides, recommandées par les Anciens, pour guérir les ſtaphylomes, 172

Capſule (la) antérieure opaque, doit être extraite avant le cryſtallin, 93. Aſpect qu'elle préſente dans ce cas, 92

Caroncule (la) lacrymale, n'eſt point en danger d'être piquée dans notre méthode, 84

Celſe a le premier décrit l'opération par dépreſſion, 10

Gératotome, ce que c'eſt, 49. Deſcription de cet inſtrument, 47. diffère de ceux avec leſquels on l'a comparé, 54. ſa longueur, ſa largeur, 49. ne coupe que par en bas, *ibid.* Eſt droit, *ibid.* &c. n'eſt point de l'invention de *Richter*, 48

Cicatrice, (la) eſt peu apparente quand l'inciſion eſt faite d'un ſeul trait, & avec un ſeul inſtrument, & près de la ſclérotique, 17

Cil, (le) irrite la cornée, 62

Compreſſe, (la) doit être ſèche, & nullement chargée d'au-

cun collyre, 162
Conditions néceſſaires pour le ſuccès de l'opération, 36
Coujonctive, (la) n'eſt pas bleſſée dans notre méthode d'opérer, 84
Cornée, (la) eſt quelquefois fort grande, 106. flaſque, *ibid.* couverte de cicatrices, 129. ſe réunit dans moins de quarante-huit heures, 169. peut être ſéparée de la ſclérotique, 82. Sa léſion n'eſt point indifférente, 61. Elle eſt quelquefois très-coriace, 82. eſt formée de pluſieurs feuillets appliqués les uns ſur les autres, 82. Elle eſt ſenſible dans l'état de maladie, 82
Coronal (le) ſaillant empêche de faire l'inciſion auſſi oblique, 80
Corps étranger très-remarquable, 62
Cryſtallin tranſparent, malgré l'altération de l'humeur de *Morgagny*, 146. étoit regardé par les Anciens comme l'organe immédiat de la vue 3
Curette, inſtrument utile pour extraire les fragmens de la Cataracte, 108
Cuſſon, remarques ſur la Cataracte, 16

D

Danger de laiſſer les malades regarder trop long-temps après l'extraction, 120
Daviel paroît être le premier à qui on ait attribué l'invention de l'opération par extraction, 30
Décollement de l'iris pendant l'extraction, 149. n'a pas empêché de voir, 151. Le cryſtallin opaque ſort par cette ouverture, *idid.* Le décollement ſe diſſipe, parce que le bord de l'iris ſe trouve compris dans la cicatrice, 154
Dépravation de la vue après l'opération, 165. Se diſſippe au bout de quelque temps, *idem*
Diſſolution de l'humeur vitrée, 117. La deſtruction de la membrane hyaloïde accompagne cette fonte, *idem*
Doigt (le) index, eſt très-utile pour dégager l'iris, lorſqu'elle enveloppe le cératotome, & pour empêcher par ce moyen la léſion de cette membrane, 69

Douleurs continuelles après l'opération par dépreſſion produites par le déplacement de la rétine de deſſus la choroïde, 25. Elles ſont plus conſidérables pendant & après l'opération par dépreſſion, que pendant & après celle par extraction, *idem*.

Dos (le) du cératotome ne coupe pas, 50, 71. Il eſt inutile de s'en occuper lorſque l'iris enveloppe la lame du cératotome, 71

Duverney, 155

E

Eau-de-vie devient inutile pour humecter les compreſſes, 161

Ecartement des doigts index & medius pendant l'opération, 78

Enfans (les) ſont plus difficiles à opérer de la Cataracte, 2. Chez ces malades elle devient rarement adhérente, *idem*.

Eſprit-de-vin (l') ne doit point être employé pour humecter les compreſſes, 161

Euler (le célèbre) opéré de la Cataracte, 135

Evaporation (l') du cryſtallin ne peut être admiſe, 26, 27

Examen de l'œil, (ſoins à prendre dans l') par rapport à la mobilité ou immobilité du globe de l'œil, 9

F

Faye, (la) inſtrument pour la Cataracte ne reſſemble point du tout au nôtre, 30

Fabrice d'Aquapendente, opérat. chirurg. 7

Feu (le) peut produire l'opacité de la lentille cryſtalline, 5

Fibres muſculaires, ou plutôt vaſculaires de l'iris, 75

Filet, inſtrument pour extraire la Cataracte, 33

Flaccidité (la) de la cornée rend l'inciſion de cette membrane plus difficile, 106. Néceſſite une manipulation différente de celle ordinaire, 107

Fragmens opaques du cryſtallin (les) doivent être extraits avec ſoin, 108. produiſent quelquefois une eſpèce de Cataracte nommée lymphatique, *idem*

Frictions faites sur la cornée au moyen du doigt index, quelquefois même avec le doigt medius, dégagent constamment l'iris qui se porte sur la lame du cératotome, 66

G

GALIEN conseille d'inciser la cornée dans l'abscès de cette tunique, connu sous le nom d'hypopion, 168
Gassendi, œuvres de Physique, 3
Geislerus, (*Wilhelmus*) Cataracte membraneuse plutôt que cristalline, 13
Gendron, (Deshais) Maladies des yeux, 39
Gonflement de la conjonctive, 65
Gonflement des paupières, traitement de cet accident, 163
Guérison de la Cataracte par le moyen des remèdes, 7
Goutte sereine jointe à l'opacité du cristallin, 126
Guérin, ophtalmostat proposé par cet Auteur, 56
Guntius, (Dissertation sur le staphylome publié par) 15

H

HALLER, (Physiologie d')
Heister, institut. chirurg. 8, 11, 13, 25
Hémorragie après l'extraction de la Cataracte, 125
Hoin, Mémoire sur la Cataracte capsulaire, 46
Hovius, tract. de circul. humor. mot. in ocul. 8
Humeur de *Morgagny* altérée, produit une espèce de Cataracte, 145. Elle existe réellement, 146
Humeur aqueuse se régénère facilement, 29. est probablement fournie par les artères de la partie antérieure de l'iris, 29. Elle est très-transparente, visqueuse, *idem.* volatile & spiritueuse, *idem.* peut se geler, *idem.* Elle a une capsule particulière, 175, 176, 177
Hyaloïde, (membrane) peut être détruite presqu'entièrement, 117. adhère quelquefois au cristallin opaque, 88. forme la capsule du cristallin, 125, 135
Hydatide, ce que c'est, 134. Couleur de cette espèce de Cataracte, *idem.* Bouche la pupille entièrement, *iaem.* La

pupille eſt ſouvent immobile, *idem.* L'iris forme une ſaillie, *idem.*

Hypopion, ce que c'eſt, 166. Survient quelquefois après l'opération par extraction, *idem.* ſans douleurs, mais plus ſouvent aprés des douleurs très-vives, *idem.* arrive à la ſuite des vomiſſemens pendant l'opération. Couleur que préſente la cornée quand cet accident commence, 166. Couleur de l'iris dans ce cas, *idem.* Trouble de l'humeur aqueuſe dans cette occaſion, *idem.* Les collyres ſont tout-à-fait inutiles, *idem.* L'inciſion de la cornée eſt nuiſible dans cette eſpèce d'hypopion, 168. Terminaiſon fâcheuſe de cette maladie, 166. L'ouverture de la cornée ſe pratique avec ſuccès, & au moyen du cératotome, lorſque l'hypopion ſurvient à la ſuite d'inflammation violente, 169

I

Immobilité de la pupille ne doit pas toujours empêcher de pratiquer l'opération, 37. peut être produite par la protubérance du cryſtallin, 134. par un état particulier de la capſule antérieure, 87

Inciſion (l') de la cornée ſe fait quelquefois différemment que celle ordinaire, par exemple, de bas en haut, 129. Cette méthode prévient l'effuſion de l'humeur vitrée, 133

Inciſion (l') de la capſule en même temps que celle de la cornée, 79. Elle ne peut pas toujours être faite en même temps quand la pupille eſt reſſerrée, quand les yeux ſont fort mobiles, quand la capſule antérieure eſt coriace, 87, 97

Inciſion (l') de la cornée ſe fait aux deux yeux immédiatement l'une après l'autre, avant que de faire l'extraction du cryſtallin de l'un des deux, 94. Les malades ſe contiennent mieux, & il arrive moins d'accidens, *idem.*

Inciſion (l') de la cornée doit être toujours grande, & border la ſclérotique, 79, 101

Inférieure (la paupière) doit être légèrement tirée en bas pendant le traitement, 162. Ce ſoin empêche ſouvent les ſtaphylomes, *idem.* Sans cette précaution elle peut ſe

retourner en dedans, & s'engager entre les lèvres de la plaie, *idem*
Inſtrument (l') doit être placé dans le plan de l'iris, 78, 105
Inſtrument propoſé par *Platner* pour l'hypopion, 167
Inutilité des préparatifs avant l'opération, 46. Des remèdes après 162
Iris, ſon origine, 155. Ses fibres muſculaires ou vaſculaires, 75. eſt peut être une tunique particulière, 155. Elle peut être inciſée ſans grand danger, 101. Néceſſité d'en couper une partie pour pratiquer la pupille artificielle, 191. Manière de la faire retirer lorſqu'elle enveloppe le cératotome, au moyen de légères frictions ſur la cornée, 60
Irrégularité (l') de la pupille n'eſt point nuiſible quand elle ſurvient après l'opération par extraction, & ne dérange point la perception des objets, 17. eſt même utile lorſque la cicatrice a été lente & qu'elle eſt épaiſſe, parce qu'elle permet aux rayons lumineux de parvenir au fond de l'œil en plus grande quantité, *idem*

J

Jean, (*Ant. Maître*) Traité de la Cataracte, 5, 10, 27
Jurin, ſentiment de cet Auteur ſur l'uſage des procès ciliaires, 113
Juſtus, méthode pour guérir l'hypopion, 167

K

Krausius, (notes ſur la Chirurgie de *Platner* par) 58

L

Laiteuse, (Cataracte) ne peut être déprimée, 26. Le ſuccès en eſt preſque certain par l'extraction, 44
Largeur (la) de l'inſtrument plus ou moins conſidérable, ſelon le plus ou moins d'étendue du diamètre de la cornée, 107
Larmoyement (le) ſurvient toujours après l'opération, 163 n'eſt point dangereux, *idem*. Ce qu'il convient de faire, *idem*

Laſnier, recherches ſur la Chirurgie, 4
Lecat, ophtalmoſtat, 56. Traité des ſens, 188
Lunettes à Cataractes ſont néceſſaires pour lire & écrire après l'opération, 21, cas où elles n'ont pu ſervir, 146

M.

MANIERE d'inciſer la cornée de bas en haut, 130. eſt utile quand il y a des cicatrices dans la partie inférieure & latérale de la cornée, 131. quand le cryſtallin eſt ſous forme d'hydatide, 132
Manière d'enlever la capſule antérieure du cryſtallin quand elle eſt opaque, 93
Manière de ramener l'œil au côté où on le deſire, quand le cératotome a percé la cornée de part en part, 106
Manière de tenir le cératotome, 77. Il doit-être légérement entre les doigts, *idem*
Mariotte (nouvelles découvertes, ſur la vue,) 5
Matière onctueuſe qui recouvre la lame du cératotome après l'inciſion de la cornée, 54
Maturité de la Cataracte, 14, Ridicule de cette aſſertion, *idem*
Mauchart (diſſertations ſur pluſieurs maladies de l'œil), 75
Meckrenius (inſtrument pour l'hypopion propoſé par cet auteur, 168
Medius (le doigt), eſt ſouvent néceſſaire pour dégager l'Iris lorſque le cératotome en eſt enveloppé, 60
Méthode d'opérer par abaiſſement, 10. eſt aſſez généralement abandonnée, 14. Inconvéniens de cette méthode, 24
Méthode d'opérer par extraction, 28. Avantages de celle-ci ſur celle par abaiſſement, *idem*. Reproches que l'on peut lui faire, 15
Membrane de l'humeur aqueuſe, produit le ſtaphylome, 170
Sa couleur, *idem*. Sa ſenſibilité, *idem*. Traitement à employer lorſqu'elle forme hernie, 176. Se cicatriſe fort vîte, 177
Millet (coque de), implanté dans la cornée tranſparente, 62
Mobilité (la) de la pupille plus conſidérable après l'opération, 43. Cette mobilité peut quelquefois faire prononcer un jugement faux, 37

Morand (Eloge de *Cheſelden*, par), 188
Morgagny (adverſar. anatom. par) 41
Mouvement convulſif de l'œil pendant l'opération, 65
Moule de plâtre employé après l'opération de la Cataracte, 174

N.

Nez (le), n'eſt point en danger d'être piqué avec la pointe du cératotome, à cauſe de la direction de l'inciſion, 84
Nerfs (les), peuvent-être bleſſés pendant l'opération par dépreſſion, 25
Nombre d'heures néceſſaires pour la cicatrice, 169. de jours au bout deſquels on a coutume de découvrir les yeux, *idem*

O.

Occlusion totale de la pupile, 188. Occluſion partielle, 197. Cet accident arrive plus fréquemment après l'opération par dépreſſion qu'après l'extraction, 18
Ongles (les) ſervent de point d'appui pour inciſer la cornée lorſqu'elle eſt fort dure, 82, 104
Opacité de la cornée exige l'inciſion de cette membrane de bas en haut, 129. peut faire juger une Cataracte, ſans qu'il en exiſte une réellement, 9
Opacité de la capſule antérieure, 92. Méthode à employer pour réuſſir dans ce cas, 93
Opacité de capſule poſtérieure, 187. On eſt obligé de l'emporter avec des pinces, *idem*. L'aiguille ne peut abattre cette capſule, 14
Opération de *Cheſelden* dans l'occluſion de la pupille, 189
Opération que nous pratiquons quand la pupille ſe ferme, 191
Opérateur (L') doit-être plus élevé que le malade, 76
Ophtalmoſtat, ce que c'eſt, 56. Ne fixe point l'œil, 65. eſt embarraſſant, 56. met dans le cas de bleſſer l'Iris, 66. irrite l'œil, 61. favoriſe l'effuſion du corps vitré, *idem* l'effuſion trop prompte de l'humeur aqueuſe, 64
Orbite (l'), trop ſaillant empêche de faire l'inciſion de la

cornée auſſi oblique qu'on le recommande, 80
Oſcillation de l'Iris, remarquée après l'opération, 139. n'eſt point le déplacement de l'humeur aqueuſe, *idem*. peut être occaſionnée par l'abſence du cryſtallin, *idem*

P.

PAMARD (ophtalmoſtat de), 57. Cet inſtrument a ſervi de modèle aux autres, *idem*
Paralyſie (la) eſt appelé par les Allemands Cataracte noire, 41. Elle ne doit pas être confondue avec l'altération qu'éprouve quelquefois le cryſtallin lorſqu'il devient noir, *idem*
Paul d'Egine propoſe la cadmie pour guérir les ſtaphilomes, 173. Opération propoſée par cet auteur, 175
Paupières œdémateuſes, font préſager des accidens, 116. Ce qu'il convient de faire dans ce cas, *idem*
Percival-pott (remarques ſur la Cataracte) 14, 26, 39, 140,
Petit (ophtalmoſtat, inventé par) 56
Petit (méthode propoſée par) dans l'opération par dépreſſion, 13
Pince (utilité de cet inſtrument pour enlever la capſule opaque, 95
Platner, inſtit. chirurg., 57
Plempius (reméde propoſé par cet auteur pour la guériſon des ſtaphilomes), 173
Plenck (inſtituts de chirurgie, par) 32
Point d'appui artificiel, fait avec le doigt pour extraire la Cataracte, 123
Pope (inſtrument propoſé par cet auteur, pour fixer l'œil), 56
Poyet (inſtrument de) armé d'un fil pour fixer l'œil dans l'opétion par extraction, *idem*
Porterfield. Traité de l'œil, 75, 113, 127.
Poſtérieure (chambre) niée par quelques auteurs, 97. eſt quelquefois grande, *idem*
Précaution à prendre avant l'opération, ſeulement dans quelques cas, 46

Preſſions légères faites ſur le globe pour extraire le cryſtallin, 108

Procès ciliaires ſentiment de quelques auteurs ſur leur uſage, 113. ne s'inſèrent point au cryſtallin dans l'état de ſanté, *idem.* peuvent être bleſſés dans l'opération par dépreſſion, 28

Pupille irrégulière, ne dérange point la vue après l'opération, 16

Pupile refermée à la ſuite d'ophtalmie violente, 194

Pupille très-reſſerrée n'empêche point d'appercevoir l'opacité du cryſtallin, 100. oblige d'employer un autre inſtrument que le cératotome pour inciſer la capſule antérieure du cryſtallin, *idem*

Pupile artificielle réuſſit rarement par la méthode de *Cheſelden*, 190. Forme qu'elle a par la méthode de cet auteur, 189. Elle doit réuſſir plus ſouvent par notre méthode, 192. Forme que prend la pupille après notre opération, *idem* Comment elle ſe pratique, 198

Q.

Quels ſont les moyens à employer quand on met l'appareil, pendant le traitement, après l'opération, 161

R.

Rayes blanches remarquées à la capſule antérieure, leſquelles avoient été produites par l'aiguille dans l'opération par dépreſſion, 20

Remarques dans les panſemens ſur les compreſſes & bandages quand les paupières deviennent œdemateuſes, 116

Remedes (les) ſont inutiles pour guérir les Cataractes, 7 ſoit à l'intérieur, ſoit à l'extérieur, *idem*

Réflexion (la) fauſſe de la lumière peut faire porter un faux jugement ſur l'opacité commençante du cryſtallin; 9

Rétraction des fibres de l'Iris, 189. laiſſe appercevoir une partie du lambeau formé dans cette membrane, 193

Richter, inſtrument pour l'exſtraction, 32. L'invention ne lui en appartient point. *idem*

Riolan paroît avoir parlé le premier des cellules du corps vitré, *a* douté le premier que l'Iris fût une continuation de la choroïde, 155
Rocho mathioli, inſtrument particulier pour guérir la Cataracte, 12
Rohault. Tract. Phyſi. 5
Rolfincius. Diſſertat. 4
Rumpelt (ophtalmoſtat de), pour fixer l'œil dans l'opération de la Cataracte, 57. eſt la pique de Pamard, ajuſtée à un doigtier, 58. s'implante dans la cornée tranſparente, *idem*

S.

SABATIER (M.). Traité d'anatomie 113, 190
Saiſons (choix des) eſt indifférent, 147. Le tems des chaleurs eſt à éviter, *idem*
Sang épanché dans l'opération par dépreſſion gêne l'opérateur, 26. peut entraîner la ſuppuration du globe de l'œil, *idem*
Sang (le) que fournit les vaiſſeaux qui rampent ſur le bord de la cornée, & que l'on inciſe quelquefois lorſqu'on fait l'inciſion de la cornée très-près de la ſclerotique ne doit point inquiéter; cet accident eſt toujours utile, 79
Section (la) de la cornée doit-être toujours grande, 101
Sharp, inſtrument pour l'opération par extraction, 31
Situation des malades pendant l'opération, 74. dans le lit après l'opération, 161
Sortie de l'Iris pendant l'opération, 103. doit-être replacée au moyen de la curette, *idem*
Soins à prendre lorſqu'on examine un œil malade, & que l'autre eſt ſain, 37
Staphylome, ce que c'eſt, 169. eſt formé par la chûte de l'Iris, 170. de la membrane de l'humeur aqueuſe, *idem*. Couleur de celui de l'Iris, 170. de celui de la membrane de l'humeur aqueuſe, *idem*. Remèdes employés par les anciens pour la guériſon de cet accident, 172. Moyens employés par les modernes, 174. Opération conſeillée

par les anciens, 175. inutilité de cette opération, *idem*. Ce que nous pratiquons quand cet accident a lieu, n'arrive pas souvent dans notre méthode, 172
Stoerck. Traité de la saignée, 7
Synizesis pupillæ, ce que c'est, 188

T.

Taches à la partie antérieure de la cornée, peuvent faire illusion en examinant les yeux des malades, 9
Taches remarquées à la capsule antérieure, qui dénotent qu'elle est opaque, 92
Tenon, instrument pour inciser la cornée, 31
Tenhuaf, instrument proposé pour inciser la cornée dans l'opération par extraction, 31
Tête (douleurs habituelles de), rendent le succès moins certain, 35. Les femmes y sont plus sujettes que les hommes, 36. Les suites en sont plus fâcheuses, *idem*. Moyen que l'on doit employer dans ce cas avant d'opérer les malades, *idem*
Traitement après l'opération, 161. est très-simple, *idem*. On exclut l'eau-de-vie, l'esprit de vin & tous les autres collyres, 160 On employe une compresse séche & un bandeau, *idem*. Dans quelque cas on supprime l'un & l'autre au bout de deux ou trois jours, 116. La nourriture est simple & légère, 162. On employe les remédes généraux s'il survient des douleurs ou de l'inflammation, *idem*. S'il n'arrive aucun de ces accidens, on n'employe que quelques boissons rafraîchissantes & délayantes, *idem*. Au bout de huit ou dix jours on laisse les yeux exposés à la lumière, au moyen d'un garde vue, 169
Tranchant (le) du cératotome n'est plus aussi fin après une opération, 54. Il faut attendre quelques heures pour s'en servir de nouveau, *idem*
Tuméfaction de la conjonctive après l'opération, 165

U.

Usage attribué aux procès ciliaires, 113

V. W.

Variétés dans la couleur du cryſtallin, 44
Wachendorf. Membrane pupillaire, 190. ſe détruit avant la naiſſance, *idem.* peut ſubſiſter après la naiſſance & exiger une opération, *idem*
Veine (la) angulaire n'eſt point bleſſée dans notre méthode, 84
Veſicule, formée par la membrane hyaloïde, & adherente au cryſtallin, 88, 90
Vitré (corps), diſſous, 119. ſa membrane eſt quelquefois détruite, *idem.* s'échappe pendant l'opération par extraction, en petite quantité à la vérité, ſans qu'il s'en ſuive la perte de la vue, 16. s'eſt écoulé en grande quantité chez quelques malades ſans dérangement dans la perception des objets; ces cas ſont rares, 120. Les douleurs ſurviennent rarement quand il y a eu perte de l'humeur vitrée, 142. Elle peut quelquefois ſe regénerer, 124. Elle a une membrane particulière, qui forme dans ſon intérieur une multitude de cellules qui communiquent entre elles, 125. Elle recouvre le criſtallin, *idem*
Winslow, 97, 155
Woolhouſe (méthode de), pour guérir l'Hypopopion, différe très-peu de celle de *Juſtus* pour le ridicule, 176 Prétend que la Cataracte eſt une membrane, dans le journal des ſçavans, du mois de Novembre 1720, page cinq cens ſoixante-huit
Voltaire. Elémens de Philoſophie de Neuwton, 189
Vomiſſement (le) ſurvient après l'opération par dépreſſion, 25
Vomiſſement peut ſurvenir pendant l'extraction du cryſtallin, 114. Méthode à employer pour éviter les accidens auxquels peuvent donner lieu ce vomiſſement, *idem*
Vue (la) s'augmente petit-à-petit dans quelques cas, après l'opération par extraction, ſur-tout après la perte de l'humeur vitrée, 23

Y.

Yeux (les) mobiles ſont un peu plus difficiles à opérer, 66

Avec de la patience on surmonte cette difficulté, 78
Danger d'employer les ophtalmostats chez les malades dont les yeux sont très-mobiles, 67
Yves (*Saint*), maladie des yeux; 4, 27, 39

Z.

ZINN (Descriptio Anotomica ocul. Human.

Fin de la Table des matières.

APPROBATION.

J'AI lu, par ordre de Monseigneur le Garde-des-Sceaux, un Manuscrit *Sur la Cataracte, avec des Observations*, par M. LE BARON DE WENZEL, fils. Cet Ouvrage est le fruit d'une longue expérience : né du sein de l'art, il ne peut être que très-utile à ses progrès ; & il seroit inappréciable, si la dextérité de MM. DE WENZEL pouvoit être transmise, & qu'elle fût susceptible d'être décrite comme les observations intéressantes contenues dans ce Traité, que je juge digne de l'impression. A Paris, le 29 Novembre 1785.

Signé, LOUIS, Censeur Royal, Sécrétaire perpetuel de l'Académie Royale de Chirurgie.

PRIVILÉGE DU ROI.

LOUIS, PAR LA GRACE DE DIEU, ROI DE FRANCE ET DE NAVARRE, A nos amés & féaux Conseillers, les Gens tenans nos Cours de Parlement, Maîtres des Requêtes ordinaires de notre Hôtel, Grand-Conseil, Prevôt de Paris, Baillis, Sénéchaux, leurs Lieutenans Civils, & autres nos Justiciers qu'il appartiendra, SALUT : Notre amé le Sieur DUPLAIN, Libraire de Paris, Nous a fait exposer qu'il desireroit faire imprimer & donner au Public, *Le Traité de la Cataracte, avec des observations, par M. le Baron de WENZEL, fils*, s'il Nous plaisoit lui accorder nos Lettres de Privilège pour ce nécessaires. A CES CAUSES, voulant favorablement traiter l'Exposant, Nous lui avons permis & permettons par ces Présentes, de faire imprimer ledit Ouvrage autant de fois que bon lui semblera, de le vendre, faire vendre & débiter par tout notre Royaume, pendant le tems de *dix années* consécutives, à compter

de la date des Présentes. Faisons défenses à tous Imprimeurs, Libraires & autres Personnes de quelque qualité & condition qu'elles soient, d'en introduire d'impression étrangere dans aucun lieu de notre obéissance; comme aussi d'imprimer ou faire imprimer, vendre, faire vendre, débiter ni contrefaire ledit Ouvrage sous quelque prétexte que ce puisse être, sans la permission expresse dudit Exposant, ses hoirs ou ayant cause, à peine de saisie & confiscation des exemplaires contrefaits, de six mille livres d'amende, qui ne pourra être modérée, pour la premiere fois, de pareille amende & de déchéance d'état en cas de récidive, & de tous dépens, dommages & intérêts, conformément à l'Arrêt du Conseil du 30 Août 1777, concernant les contrefaçons. A la charge que ces Présentes seront enregistrées tout au long sur le Registre de la Communauté des Imprimeurs & Libraires de Paris, dans trois mois de la date d'icelles; que l'impression dudit Ouvrage sera faite dans notre Royaume & non ailleurs; en bon papier & beaux caracteres; conformément au Réglement de la Librairie, à peine de déchéance du présent Privilége; qu'avant de l'exposer en vente, le manuscrit qui aura servi de copie à l'impression dudit Ouvrage sera remis dans le même état où l'Approbation y aura été donnée, ès mains de notre très-cher & féal Chevalier, Garde-des-Sceaux de France, le sieur HUE DE MIROMÉNIL, Commandeur de nos Ordres, qu'il en sera ensuite remis deux Exemplaires dans notre Bibliothéque publique, un dans celle de notre Château du Louvre, un dans celle de notre très cher & féal Chevalier, Chancelier de France, le Sieur DE MAUPOU, & un dans celle dudit sieur HUE DE MIROMÉNIL; le tout à peine de nullité des Présentes. Du contenu desquelles vous mandons & enjoignons de faire jouir ledit Exposant & ses ayans cause, pleinement & paisiblement, sans souffrir qu'il leur soit fait aucun trouble ou empêchement. Voulons que la Copie des Présentes, qui sera imprimée tout au long au commencement ou à la fin dudit Ouvrage, soit tenue pour duement signifiée, & qu'aux Copies collationnées par l'un de nos Amés & féaux Conseillers-Secrétaires, foi soit ajouée comme à l'original. Commandons au premier notre Huissier ou Sergent sur ce requis, de faire pour l'exécution d'icelles, tous Actes requis & nécessaires, sans demander autre permission, & nonobstant clameur de Haro, Charte Normande, & Lettres à ce contraires. Car tel est notre plaisir. DONNÉ à Paris, le vingt-unième jour du mois de Décembre, l'an de grâce mil sept-cent quatre-vingt-cinq, & de notre Regne le douziéme. Par le Roi, en son Conseil.

Signé LE BEGUE.

Registré sur le Registre XXII. de la Chambre Royale & Syndicale des Libraires & Imprimeurs de Paris, N° 500. fol. 459, conformément au dispositions énoncées dans le présent Privilége; & à la charge de remettre à ladite Chambre les neuf Exemplaires prescrits par l'arrêt du Conseil du 16 Avril 1785: A Paris, ce vingt-trois Décembre 1785.

Signé LECLERC, *Syndic.*

De l'Imprimerie de LOTTIN DE SAINT-GERMAIN, rue Saint André-des-Arcs. 1786.

EXPLICATION

des Figures.

FIGURE I. Repréſente la lame de notre cératotome hors du manche, & vu pour être employé de la main droite.

Figure II. Repréſente le cératotome pour être employé de la main gauche, par conſéquent le tranchant en bas. *A* le dos. *B*, le tranchant. *C*, une marque d'or incruſtée dans le manche pour indiquer le dos.

Figure III. Le cératotome, vu pour être employé de la main droite. *A*, le dos. *B*, le tranchant. *C*, la lame d'or incruſtée dans le manche pour indiquer la partie oppoſée au tranchant.

Figure IV. Le cératotome perçant la cornée obliquement & introduit dans la pupille pour inciſer la capſule antérieure. *A*, le tranchant du cératotome. *B*, l'endroit de la cornée percé par l'inſtrument. *C*, la pointe entrée dans la pupille.

Figure V. Le cératotome paſſé à travers la cornée tranſparente. *A*, le tranchant.

Figure VI. Repréſente le trajet de l'inſtrument. *A*, marque le cercle de l'inciſion.

Figure VII. Repréſente l'inſtrument pratiquant l'opération dans la partie ſupérieure de la cornée. *A*, le dos. *B*, l'endroit où l'inſtrument eſt entré. *C*, celui où il eſt ſorti.

Figure VIII. L'aſpect que préſente l'inciſion faite obliquement dans la partie ſupérieure. *A*, la ligne parcourue par l'inſtrument.

Figure IX. Le manche dans lequel ſe trouve l'aiguille d'or *A*. & la curette *B*.

Figure X. Le crochet de fer recourbé en forme d'hameçon.

Figure XI. La pince pour extraire la capſule antérieure & poſtérieure lorſqu'elles ſont opaques.

Figure XII. L'ophtalmoſtat de *Rumpelt*, décrit auſſi par *Brambilla*.

Figure XIII. Manière de pratiquer une pupille artificielle. *B*, le lambeau formé dans l'iris, qui cependant n'eſt jamais auſſi bien conformé. *A*, l'endroit par lequel eſt entré le cératotome. *C*, la pointe du cératotome ſorti de la cornée. *D*, le tranchant de l'inſtrument.

Figure XIV. Aſpect que préſente l'œil après qu'on a pratiqué l'opération de la pupille artificielle. *A*, le lambeau de l'iris qui n'eſt jamais auſſi bien conformé qu'il eſt repréſenté ici, mais qu'il étoit néceſſaire de marquer ainſi pour être plus clair. *B*, trace de l'inciſion pratiquée dans la cornée tranſparente.

N. B. Les *Cératotomes* ſont repréſentés un peu trop perpendiculaires dans les figures; ils devroient-être un tant ſoit peu plus obliques, ainſi que les lignes tracées dans les yeux qui ſont ſeuls & qui indiquent la marche de l'inſtrument.

ERRATA à lire avant de commencer la lecture de cet Ouvrage.

page	*ligne*	*au lieu de*	*liſez*
28	21	*Galien*,	*Calliſen*
32	28	Tom. 2. 17	Tome 2. pag. 17.
63	19	de ſe faire	de ſe faire.
98	25	(*Fig.* 9.)	(*Fig.* 10.)
138	6	*de la Verdine*,	*de la Verine*,
174	2	dans ſa convexité,	ſur ſa convexité & dans ſa concavité
188	20	*ſynizes*	*ſynizeſis*
190	5	Beaucoup d'autres	Beaucoup d'Auteurs
392	9	ſa capſule,	la capſule,

Fig. 8.

Fig. 4.

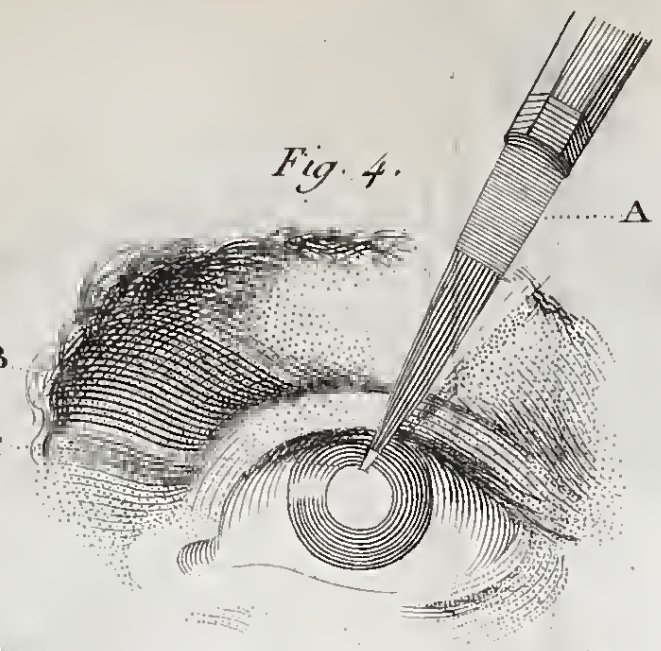

Fig. 6.

Fig. 7.

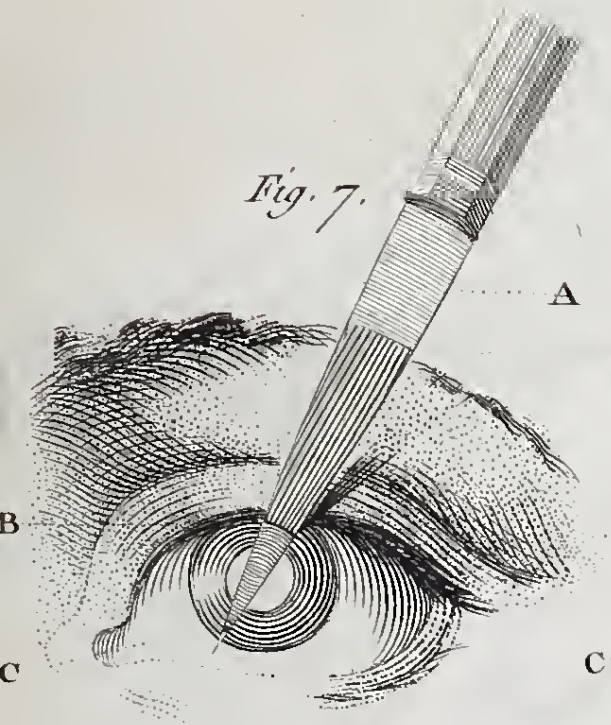

Fig. 13.

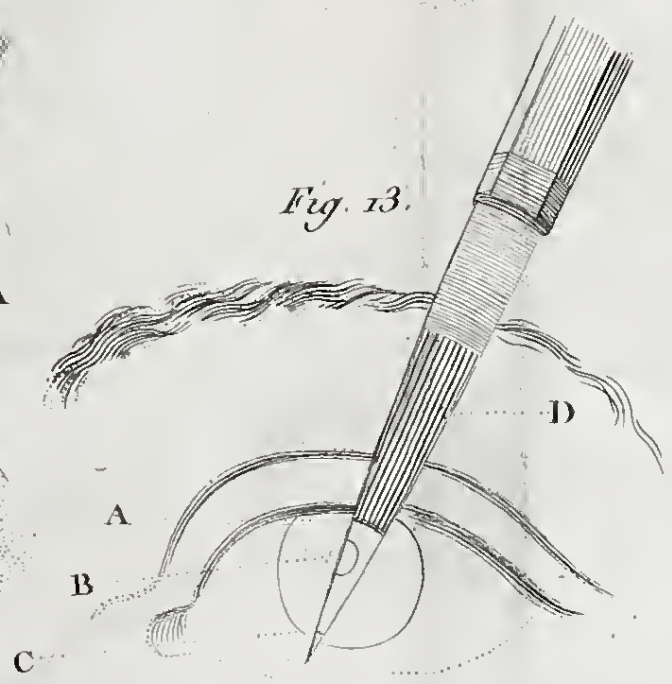

Fig. 5.

Fig. 1.

Fig. 2.

Fig. 10.

Fig. 11.

Fig. 3.



Fig. 9.

Fig. 12.

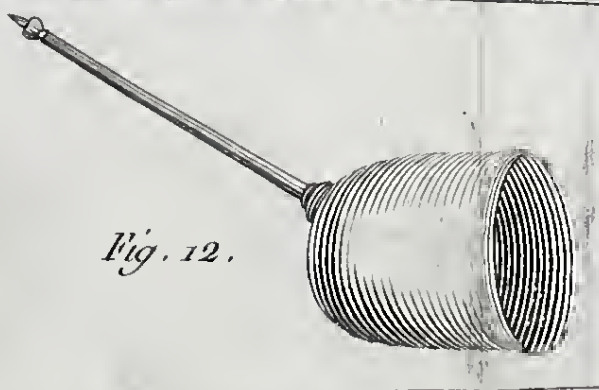

Fig. 14.



Delineavit Autor.

Morel, sculp.